BOSTON
MEDICAL LIBRARY
8 THE FENWAY.

DES

OSTÉOSARCOMES DES MEMBRES

497

DES

OSTÉOSARCOMES

DES MEMBRES

PAR

Le Dr Charles-Edouard SCHWARTZ

Prosecteur de l'Amphithéâtre d'anatomie des hôpitaux,
Membre titulaire de la Société anatomique.

THÈSE DE CONCOURS POUR L'AGRÉGATION

PARIS
LIBRAIRIE J.-B. BAILLIÈRE ET FILS
RUE HAUTEFEUILLE 19, PRÈS LE BOULEVARD SAINT-GERMAIN

1880

23 & 447

9196

BOSTON MEDICAL
LIBRARY.
DEC 15 1916

APR 27 1911
LIBRARY.

DES OSTÉOSARCOMES

DES MEMBRES

INTRODUCTION. — DÉFINITION.

LIMITES ET DIVISION DU SUJET.

Le tissu osseux est le siége de tumeurs les unes bénignes, les autres malignes, affectant une évolution spéciale au terrain sur lequel elles se développent. Parmi les tumeurs malignes en général, la classe des sarcomes forme certainement l'appoint le plus considérable de beaucoup, surtout si l'on a en vue les néoplasmes développés primitivement dans l'os. Nous verrons en effet plus tard que l'on en arrive à douter du carcinome primitif des os, lequel, d'après les auteurs que nous devrons citer plus loin, ne serait qu'un sarcome à structure spéciale.

Le terme d'ostéosarcome est employé aujourd'hui dans deux sens bien différents. Dans sa signification la plus large, il embrasse toutes les tumeurs des os de mauvaise nature ; à ce nom se rattache l'idée de volume considé-

rable, de récidive et de généralisation après l'extirpation. Avant les progrès de l'histologie, il est certainement appliqué à des tumeurs malignes des os qui n'étaient nullement des sarcomes. En un mot, c'est surtout une évolution clinique qu'il sert à caractériser.

Depuis que le microscope lui dévoile de plus en plus la structure intime des tissus normaux et pathologiques, le clinicien cherche, de son côté, à différencier les diverses espèces de tumeurs ; s'ilconserve le terme d'ostéosarcome, surtout au point de vue clinique, il l'applique plus généralement aux sarcomes proprement dits des os, en cherchant à en distinguer les ostéochondromes et les ostéocarcinomes, tout en reconnaissant que ce diagnostic ne se fait, très souvent, qu'après examen direct de la tumeur enlevée.

Enfin, dans ces derniers temps, le terme d'ostéosarcome a pris pour certains histologistes une signification beaucoup plus limitée que celle que nous lui donnions tout à l'heure. Par ostéosarcome ils entendent tout sarcome contenant des tissus osseux ou ossiformes. Le terme d'ostéosarcome serait ainsi analogue à celui de chondrosarcome, myxosarcome et applicable aussi bien aux sarcomes des os qu'à ceux des parties molles. En un mot, il ne serait plus ainsi qu'une conception histologique.

A laquelle de ces définitions devons-nous nous rattacher? Le doute n'est pas possible. C'est l'ostéosarcome tel que l'entendent le plus grand nombre des cliniciens, c'est le sarcome des os que nous devrons décrire dans le cours de ce travail. Le titre de notre thèse nous limite à l'étude des ostéosarcomes des membres. Comment devons-nous entendre ce deuxième terme de l'énoncé? Le membre supérieur a, comme charpente, au point de vue anatomique, la clavicule, l'omoplate, puis les os longs du bras, de l'avant-bras, les os du carpe, ceux du métacarpe et des doigts. Le

membre inférieur présente, comme squelette, l'os iliaque, les os de la cuisse et de la jambe, les os du tarse, du métatarse et des orteils. Au point de vue chirurgical, l'épaule, le bras, l'avant-bras et la main constituent le membre supérieur ; la hanche, la cuisse, la jambe, le pied, le membre inférieur, ces divers segments étant reliés les uns aux autres par les trois régions articulaires interposées. Il ne peut y avoir, au point de vue des limites, de doutes que pour les deux régions supérieures de chaque membre, l'épaule et la hanche.

L'anatomie descriptive et même l'anatomie topographique nous invitent à décrire les ostéosarcomes de l'os iliaque, de l'omoplate et de la clavicule. Il est cependant incontestable qu'au point de vue véritablement chirurgical, la limite du membre supérieur est à l'articulation de l'humérus avec l'omoplate : c'est à partir de là qu'il prend son indépendance pour le clinicien ; de même pour le membre inférieur qui se limite naturellement à l'articulation de la hanche. En un mot, l'ostéosarcome de l'omoplate et de la clavicule est surtout et avant tout une tumeur du tronc, de même que celui de l'os iliaque. L'un appartient à la pathologie du thorax, l'autre à celle du bassin. Nous ne leur consacrerons donc dans notre travail qu'une part bien limitée.

Notre sujet étant ainsi défini, nous étudierons dans un premier chapitre l'histoire de l'ostéosarcome des membres en général ; un deuxième chapitre sera consacré à l'anatomie pathologique et à l'évolution de ces néoplasmes. Dans une troisième partie nous rechercherons l'influence des circonstances étiologiques sur la production des ostéosarcomes des membres. Les signes, le diagnostic, le pronostic et le traitement constitueront autant de chapitres distincts, que nous ferons suivre de l'exposé des cas d'os-

téosarcomes des membres qu'ont bien voulu nous communiquer nos maîtres et amis,

Qu'il nous soit permis de leur adresser ici nos meilleurs remerciments.

HISTORIQUE.

Le mot d'ostéosarcome n'a pas toujours été employé exclusivement pour désigner les tumeurs du tissu osseux se présentant avec certains caractères malins de marche et d'évolution. Recherchons dans les anciens auteurs, sans remonter au delà de Jean-Louis Petit et Duverney, de Heister, dont les travaux sur les maladies des os sont déjà remarquables, sous quel nom ils décrivent les tumeurs de mauvaise nature, celles qui rentrent aujourd'hui, pour la plupart, dans la catégorie des ostéosarcomes. Nous trouvons que Jean-Louis Petit les classe, en partie, dans les exostoses, les carnifications des os, en partie dans le spina ventosa et la carie ; il en est de même de Duverney qui, dans le chapitre des exostoses molles, décrit une tumeur énorme de la tête humérale, qui était spongieuse et pleine de vacuoles.

A. Cooper lui-même n'emploie pas encore un nom spécial applicable aux tumeurs charnues du système osseux. Dans son Traité de l'exostose, il décrit toutes les variétés de cancer des os, tout en nous donnant déjà des caractères cliniques beaucoup plus tranchés que les auteurs qui l'ont précédé. Il décrit deux formes d'exostoses fongueuses de nature cancéreuse l'exostose médullaire fongueuse,

l'exostose périostale fongueuse. Nous trouvons là en germe la distinction faite de nos jours en ostéosarcomes périostiques et ostéosarcomes myèlogènes. Ces exostoses fongueuses peuvent contenir des aiguilles osseuses enchevêtrées (spicule).

D'après Dietel, c'est à Samuel Cooper, Boyer et Richerand que doit être attribuée la dénomination d'ostéosarcome.

Si nous lisons, en effet, la description des tumeurs des os, nous voyons que Boyer a fait une classe à part des ostéosarcomes ; mais pour lui c'est là une catégorie restreinte de tumeurs. Se fondant surtout sur l'aspect extérieur, les caractères physiques du néoplasme, il décrit à côté de l'ostéosarcome ou tumeur charnue, les spina ventosa et les exostoses celluleuses qui comprennent, en grande majorité, des ostéosarcomes à coques osseuses, des sarcomes ossifiants, que nous étudierons bientôt.

Ses observations, qui concernent en grande partie des ostéosarcomes des membres, font foi de ce que j'avance.

Il insiste sur la gravité de l'exostose celluleuse qui est la plus grave de toutes les exostoses et ne laisse le plus souvent d'autres ressources que l'amputation.

Nous trouvons plus loin une description clinique magistrale de la tumeur myéloïde des extrémités des grands os longs, qu'il appelle le spina ventosa des adultes, et dont il nous indique déjà toutes les transformations. Quant à l'ostéosarcome, c'est une dégénérescence des os plus ou moins analogue à celle du cancer des parties molles ; ses symptômes locaux et généraux présentent une ressemblance frappante avec ceux de cette dernière maladie. En somme, nous trouvons ici la distinction en tumeurs relativement bénignes, telles que le spina ventosa des adultes, et en tumeurs plus malignes, telles que l'ostéosarcome en

général ; les premières sont certainement nos tumeurs à myéloplaxes.

Dupuytren, dans ses Leçons orales, décrit dans un même chapitre l'ostéosarcome, le spina ventosa et les tubercules des os. Pour lui, ostéosarcome est synonyme de cancer des os. Le spina ventosa n'est chez l'adulte qu'un cancer développé dans l'os, entouré d'une coque qu'il perce pour envahir ensuite les parties molles. Il s'élève contre le terme de spina ventosa qui prête la plupart du temps matière à confusion, tout en reconnaissant que certaines variétés de ces tumeurs à coque osseuse n'arrivent que lentement à l'ulcération et sont relativement bénignes ; il s'appuie sur ce fait que ce n'est pas l'aspect extérieur de la tumeur ni sa coque osseuse qui lui donnent sa physionomie pronostique, mais bien sa composition intime. Il conseille l'amputation au-dessus du mal. Il est certain que Dupuytren a décrit sous le nom de kystes osseux, de tumeurs érectiles des os, de fongus hématode. beaucoup de nos ostéosarcomes d'aujourd'hui.

Gerdy, dans son traité des maladies des organes du mouvement, décrit les ostéosarcomes sous le nom de carno-cancérossie. Il distingue, en outre, trois autres variétés de cancer, la cancérossie ballonée et la cancérossie périostée, qui répondent aux deux formes déjà connues, et la mollo-cancérossie. Déjà il conseille l'amputation interarticulaire. Dans l'article Ostéosarcome du Dictionnaire en 30 volumes, Auguste Bérard confond l'ostéosarcome et le cancer des os. Il en décrit deux variétés : la forme charnue, la forme spina ventosa ou ostéosarcome à coque ; il signale déjà, au point de vue clinique, une variété qui marche beaucoup plus lentement que les autres, et qu'on peut confondre quelquefois avec la carie des os.

Nélaton, dans son Traité de pathologie chirurgicale, re-

garde l'ostéosarcome comme une variété du cancer des os, c'est la seconde de ses formes. Il est placé à côté du cancer infiltré ou diffus, du cancer à coque osseuse ou spina ventosa des adultes et de la tumeur fongueuse du périoste.

En parcourant la description de Nélaton, on reconnaît immédiatement dans les trois dernières formes l'ostéosarcome de la plupart des cliniciens.

Les auteurs du Compendium de chirurgie abordent, eux aussi, la question de l'ostéosarcome qui désignerait le cancer de l'os. Ils décrivent son point de départ périostal, parenchymateux, médullaire, ses formes variées, les modifications qu'il peut subir dans son développement. Ils conseillent déjà l'amputation à distance.

Sous le nom de tumeurs sanguines des os, ils décrivent la variété vasculaire des ostéosarcomes, de même que l'avaient déjà fait les auteurs précédents.

En un mot, dans toute cette première période l'ostéosarcome est purement une conception clinique et on en sépare certaines variétés de néoplasmes présentant un symptôme physique prédominant, tel que la transformation kystique ou télangiectasique. Il se présente sous diverses formes, les unes plus graves, les autres plus bénignes, sans qu'on puisse, d'ailleurs, les rattacher franchement à des caractères anatomiques bien distincts. Les travaux de Cruveilhier, de Lebert, de Robin, en France, ceux de Paget, en Angleterre, de J. Müller, de Virchow, en Allemagne, ouvrent une ère nouvelle en cherchant à corroborer par des données anatomiques et histologiques des faits cliniques déjà acquis.

Lebert sépare des cancers proprement dits les tumeurs fibroplastiques; Robin décrit les tumeurs embryoplastiques; Paget montre que certains néoplasmes des extrémités des grands os longs et de certains os plats, comme les mâ-

choires, sont formés d'éléments analogues à ceux de la moelle des os et crée les tumeurs myéloïdes que Ch. Robin distingue lui-même en tumeurs à myéloplaxes et tumeurs à médullocelles.

Virchow montre que toutes ces néoplasies rentrent dans une grande classe de tumeurs, les sarcomes, confinant pour ainsi dire aux tumeurs dites bénignes et aux tumeurs dites malignes, remarquables par leur récidive et leur généralisation possible, absolument comme les plus mauvais cancers.

A dater de ces travaux, la question de l'ostéosarcome subit elle-même une nouvelle évolution ; histologistes et cliniciens recherchent les uns les caractères microscopiques, les autres les caractères cliniques répondant à telle ou telle tumeur, et ces investigations deviennent d'autant plus intéressantes que l'ostéogénie est elle-même étudiée d'une façon plus approfondie par J. Müller, Bouvier, J. Guérin, Broca, Virchow, Ollier.

Cependant deux courants tendent à s'établir :

Se fondant surtout sur les faits cliniques, H. Gray et Eug. Nélaton, suivis d'ailleurs par Follin dans son Traité de pathologie chirurgicale, cherchent à distraire du groupe des sarcomes les tumeurs à myéloplaxe, les tumeurs myéloïdes. Malheureusement les cas malheureux de tumeurs à myéloplaxes se généralisant et publiés par Hutchinson, Cowper Forster, etc., etc., montrèrent que ces néoplasmes peuvent présenter une malignité aussi forte que les cancers véritables. Ces cas sont devenus de plus en plus nombreux ainsi que nous le verrons dans la suite. L'article du Dictionnaire encyclopédique traitant des néoplasmes de la moelle des os, et rédigé par M. le professeur Verneuil et le Dr Marchand, conserve encore néanmoins le groupe des tumeurs myéloïdes tout

en reconnaissant que dans certains cas elles se comportent d'une façon qui est loin d'être bénigne.

Virchow et son école, suivant une voie tout opposée, rangent ces néoplasmes dans la grande classe des sarcomes en leur donnant le nom de sarcomes gigantocellulaires ou à cellules géantes, avec Lücke et Volkmann.

Ce dernier démontre de plus que les tumeurs ossifiantes décrites par J. Müller sous le nom d'ostéoïdes sont tantôt des chondromes, des carcinomes, mais le plus souvent des sarcomes auxquels il propose de donner le nom de sarcomes ostéoïdes.

Ces controverses n'empêchent pas les chirurgiens de marcher dans la voie clinique proprement dite. Si l'anatomie pathologique des ostéosarcomes a été mieux élucidée ses signes sont bien souvent encore méconnus, surtout quand il prend une de ces formes où un symptôme commun à une autre lésion domine tout le tableau morbide.

Des discussions nombreuses et suivies à la Société anatomique et à la Société de chirurgie, le mémoire du Dr Gillette lu à la Société de chirurgie en 1876, constituent déjà une base solide. En 1877 la question clinique est reprise, et l'on agite aussi la question thérapeutique si souvent déjà mise en avant, et récemment encore par Chauvel, désespéré que l'on est de ces cas nombreux de récidive et de généralisation. Le mémoire de Poinsot présenté à la Société de chirurgie en fait foi. Enfin je dois signaler pour terminer ce rapide aperçu historique un travail qui fera étape dans l'étude des ostéosarcomes des membres, c'est celui du Dr Gross, de Philadelphie, publié tout récemment (1879, Am. Journal), et qui est basé sur un nombre de faits assez imposant pour motiver des conclusions. Dans ce travail, ce savant chirurgien cherche à établir un rapport

entre l'évolution anatomique et l'évolution clinique des ostéosarcomes des os longs.

J'ai certainement laissé de côté bien des noms et bien des travaux; ma justification se trouve dans ce fait que j'ai voulu montrer les étapes successives qu'a parcourues la question de l'ostéosarcome, qui, s'il est discuté aujourd'hui comme terme histologique, n'en reste pas moins pour la plupart des cliniciens une entité morbide sur laquelle tous s'entendent. Puisse l'heureuse alliance de l'histologie et de la clinique nous amener à une notion plus approfondie des tumeurs et permettre ainsi de combattre l'opinion du professeur Billroth, qui dans sa dernière édition de Pathologie chirurgicale prétend que les subdivisions histologiques des sarcomes ont peu de valeur pendant la vie.

ANATOMIE PATHOLOGIQUE ET ÉVOLUTION DES OSTÉOSARCOMES DES MEMBRES.

L'étude anatomo-pathologique des ostéosarcomes des membres est certainement une des plus importantes depuis que le microscope nous permet d'analyser à fond la structure des néoplasmes. Néanmoins il y a bien encore des dissidences, et cela surtout au point de vue de l'interprétation des faits observés.

Nous décrirons successivement les caractères anatomiques des ostéosarcomes des membres, les transformations qu'ils peuvent subir, enfin, leur généralisation dans l'économie, soit dans le système osseux soit dans les parties molles.

CARACTÈRES EXTÉRIEURS DES OSTÉOSARCOMES DES MEMBRES.

Siège. — Au point de vue du siège anatomique les sarcomes se divisent tout naturellement en sarcomes des os longs et sarcomes des os courts. Les os longs forment la plus grande étendue du squelette des membres, les os courts sont pour ainsi dire ramassés dans le pied et la main, à l'exception de la rotule. Un premier point nous frappe : c'est que les ostéosarcomes de la cuisse, du bras, de la jambe, de l'avant-bras sont beaucoup plus fréquents que ceux du pied et de la main. Sur les 206 cas que nous avons pu analyser, 17 seulement s'étaient développés dans les os courts, 2 fois dans la rotule, 4 fois dans le calcanéum, 2 fois dans le scaphoïde ; 2 fois dans le cuboïde, 1 fois dans le trapèze.

Dans les 189 autres cas, la tumeur avait pris naissance dans les os longs et surtout dans les os longs du segment des membres les plus rapprochés du tronc, le fémur, l'humérus, les os de la jambe, ceux de l'avant-bras. Les os longs de la main et du pied (métacarpiens, métatarsiens et phalanges) ne viennent que très loin derrière le péroné et le tibia, le radius et le cubitus.

Si nous examinons comparativement les membres inférieurs et les supérieurs eu égard à la fréquence comme siège, nous trouvons que les os du membre inférieur sont bien plus souvent atteints que ceux du membre supérieur.

C'est ainsi que sur 200 cas, 155 fois c'est le squelette du membre inférieur et 45 fois seulement celui du membre supérieur qui est lésé. Il y en somme une prédominance considérable en faveur du membre inférieur qui est pris 3 fois sur 4.

La recherche de la prédilection que l'ostéosarcome af-

fecte pour les divers os des membres n'est pas moins intéressante. Voici les résultats auxquels nous sommes arrivés et qui concordent à peu de chose près avec ceux que nous a transmis le Dr Gross, de Philadelphie.

Membres inférieurs : 155.		Membres supérieurs : 45.	
Fémur	81	Humérus	25
Rotule	2	Cubitus	4
Tibia	48	Radius	6
Péroné	13	Les 2 os ensemble	5
Os du pied	11	Os de la main	5

Il est curieux en examinant ce tableau de voir la diminution progressive à mesure que l'on s'éloigne du tronc ; il semble que l'ostéosarcome ait une prédilection d'autant moins marquée que les os sont plus éloignés et moins volumineux.

Telles sont les considérations que nous tenions à présenter au point de vue du siège de l'ostéosarcome des membres en général; plus loin nous aurons à voir si les différentes variétés du sarcome des os des membres ont pour ainsi dire un lieu d'élection pour leur développement.

Un os long, et ce sont surtout les os longs des membres que nous avons en vue ici, puisque l'ostéosarcome y est beaucoup plus fréquent, se compose de sa diaphyse et de ses épiphyses. Il était intéressant de rechercher si l'ostéosarcome se développe plus fréquemment au niveau des épiphyses, des extrémités des os longs qu'au niveau du corps ou de la diaphyse.

Voici ce que nous donne le dépouillement des observations que nous avons pu recueillir.

Sur 184 cas de sarcomes des os longs des membres nous avons trouvé les extrémités atteintes 152 fois; le corps de l'os 32 fois, primitivement du moins.

Il résulte de là que l'ostéosarcome paraît avoir une prédilection toute spéciale pour les extrémités des os longs et surtout pour les gros os longs, ainsi que va le démontrer le tableau suivant où le siège est indiqué pour chaque os en particulier.

	Fémur.	Tibia.	Péroné.	Humérus.	Radius.	Cubitus.	Les 2 os.
Extrémité supér..	5	39	10	18	1	2	2
Extrémité infér..	64	2	2		3	2	1
Corps.....	19	5		6		1	2

L'on est immédiatement frappé de la prédominance comme siège des extrémités inférieure du fémur, supérieure du tibia et supérieure de l'humérus. La moitié des ostéosarcomes et plus semble y prendre naissance.

Il y avait lieu de rechercher s'il n'y a pas là une cause physiologique spéciale, tenant à l'évolution du squelette et qui explique en partie du moins cet écart considérable. Si l'on parcourt les observations où le début de l'affection est bien noté, où le siège originel de la lésion est précisé par le malade, on trouve que dans beaucoup de cas ce n'est pas au niveau de l'épiphyse même qu'a débuté la tumeur, mais bien au-dessus d'elle ou plutôt au niveau de son union avec la diaphyse, en un mot à l'endroit où siège le cartilage diaépiphysaire. Le cartilage de conjugaison tient comme l'on sait sous sa dépendance l'accroissement de l'os en longueur, et à son niveau se passent pendant la période de croissance jusqu'au moment de la soudure des épiphyses avec la diaphyse des phénomènes de nutrition d'une grande activité. Des recherches que je n'ai pas à

signaler ici ont montré que c'est à l'union de la diaphyse avec l'épiphyse que débutent souvent les lésions de l'ostéo-périostite phlegmoneuse des adolescents, que se produit aussi l'exostose dite ostéogénique. Ne se pourrait-il pas que sous l'influence de causes et dans des conditions d'âge que nous aurons à signaler plus tard, la perturbation de l'activité formatrice au niveau de ce point détermine la production de néoplasmes qui ont souvent comme structure de grandes analogies avec les produits inflammatoires. C'est là un fait qui est nettement démontré par un certain nombre d'observations ; une des plus typiques à cet égard est celle que nous a communiquée notre excellent ami M. le Dr Poncet. C'est celle de ce jeune garçon de 15 ans qui, à la suite d'un traumatisme violent sur la partie interne et supérieure du genou, vit se développer au-dessus de la rotule une tumeur que l'examen du membre amputé montra comme ayant débuté au niveau du cartilage de conjugaison. Un cas plus remarquable encore est celui dont les pièces anatomiques ont été mises à notre disposition par notre maître le Dr Tillaux. Il s'agissait encore d'ungarçon de 19 ans qui vit se former une tumeur au niveau de l'extrémité supérieure du tibia. Il fut amputé et mourut de généralisation. A l'autopsie on trouva du sarcome ostéoïde dans presque tous les os et chose curieuse, presque partout le sarcome était développé au niveau de l'union des épiphyses avec les diaphyses osseuses.

Le fait que je signale a d'ailleurs déjà été noté par Pujo dans sa thèse sur les tumeurs primitives des os, p. 69. Le plus grand nombre des ostéosarcomes des os longs, nous dit-il, prennent leur point de départ dans le voisinage de leur foyer d'accroissement, c'est-à-dire dans le cartilage de conjugaison. Puis il ajoute : Pour les os longs des membres, les ostéosarcomes se développent le plus souvent

dans l'épiphyse dont s'éloigne le canal nourricier de l'os. Nous pourrons dire en outre qu'il siège de préférence aux extrémités qui s'accroissent le plus, telles que l'épiphyse fémorale inférieure, l'épiphyse tibiale supérieure.

Les chiffres que nous avons cités tout à l'heure, et qui sont en concordance avec les résultats obtenus par le professeur Gross, de Philadelphie, rendent tout commentaire inutile. Nous verrons bientôt si certaines variétés de l'ostéo-sarcome présentent au point de vue de leur origine et de leur situation, une prédilection encore plus marquée que celle que nous avons déjà suffisamment indiquée pour les ostéosarcomes en général.

Est-ce à dire que l'épiphyse proprement dite, c'est-à-dire la partie articulaire de l'os n'en soit jamais le sujet initial? Ce serait aller beaucoup trop loin, il est incontestable qu'ils peuvent débuter par elle, surtout quand le cartilage de conjugaison a terminé son évolution physiologique. Il n'y a plus alors de région spécialement susceptible.

D'ailleurs la délimitation entre sarcomes épiphysaires et juxta épiphysaires, si elle existe au début de la lésion, disparaît à mesure que cette dernière progresse, et l'on voit le néoplasme non seulement ne pas se limiter à l'extrémité de de l'os, mais encore envahir le corps, et réciproquement, de telle façon qu'il est souvent difficile de dire pièces en main, si le siège initial a été l'extrémité ou le corps.

Il est remarquable de voir à ce propos que dans quelques cas le cartilage épiphysaire a résisté à la lésion et est englobé au milieu de la masse sarcomateuse qui le déborde de tous côtés sans l'avoir attaqué. C'était le cas relaté dans une observation présentée par M. le Dr Ledentu à la Société anatomique (Soc. anat., 1864, p. 515).

Dans un autre cas encore plus remarquable, le cartilage épiphysaire de l'extrémité supérieure de l'humérus formait

comme une barrière à l'envahissement du néoplasme. (Bulletin, Soc. anat., 1867, p. 297).

Volume. — Le volume des ostéosarcomes des membres est excessivement variable et l'on peut dire que depuis le sarcome gros comme une aveline jusqu'à la tumeur quelquefois plus grosse qu'une tête d'adulte, il existe tous les intermédiaires.

Le membre affecté de la lésion se trouve double, triple, comme circonférence dans un assez grand nombre de cas, comparativement à celui du côté opposé.

Je citerai à ce propos le cas d'un sarcome du genou, qu'il fut impossible de faire entrer dans un de ces grands sacs que l'on emploie pour transporter les pommes de terre (communication de M. le professeur Herrgott de Nancy). Daubenton cité par A. Bérard dans le dictionnaire en 30 vol., p. 503, t. XXII, parle d'une tumeur du fémur qui avait deux pieds 1/2 de circonférence et qui occupait l'os depuis son extrémité inférieure jusqu'à la cavité cotyloïde.

Ces exemples de tumeurs très volumineuses des os et des membres ne sont nullement rares, et je pourrai même ajouter que c'est presqu'une caractéristique de l'ostéosarcome, si aucune complication ne survient, d'atteindre des dimensions considérables. Presque jamais le cancer proprement dit, le carcinome même secondaire des os, n'arrive à un pareil développement.

Poids. — Le poids des tumeurs varie comme leur volume et leur consistance. L'on en a vu peser jusqu'à 25 livres et plus.

Consistance. — Elle dépend absolument de la structure

et des dégénérescences qu'a subies la tumeur. Elle varie depuis la consistance liquide la plus accentuée jusqu'à la dureté de l'ivoire et présente tous les intermédiaires; non seulement elle est variable suivant les ostéosarcomes, mais encore sur la même tumeur suivant les différents points que l'on palpe, la substance étant ici fluctuante, fongueuse, là plus consistante ; plus loin encore elle présentera la résistance du cartilage ou la dureté de l'os. La tumeur donne dans un grand nombre de cas une sensation toute spéciale, celle de la crépitation. Elle s'offre au clinicien sous deux formes bien différentes. Dans une 1re forme, c'est une sensation de coquille osseuse qui se déprime sous le doigt puis revient à son état initial; c'est la crépitation parcheminée telle que l'a décrite déjà Dupuytren : dans une 2e forme, le doigt sent comme des lamelles osseuses qui se brisent sous son action plus ou moins puissante.

Le premier bruit se passe à la surface, le second dans la profondeur du néoplasme, et tous deux ont comme nous le verrons dans le chapitre consacré aux symptômes, une signification bien différente. Dans le 1er cas, il y a une coque osseuse plus ou moins épaisse ; dans le 2e cas, l'intérieur de la tumeur est parcouru par des travées osseuses plus ou moins fragiles.

Tous ces faits seront l'objet d'une étude plus approfondie, quand nous étudierons les variétés de sarcomes qui les présentent le plus fréquemment.

Forme. — La forme du néoplasme dépend de son siège et de sa consistance et de l'action des parties molles qui l'entourent. Quand l'ostéo-sarcome se développe sur une extrémité osseuse, il lui donne soit la forme d'une bosse quand il n'envahit pas toute la circonférence de l'os, soit celle d'une vraie massue quand il l'entoure en entier.

Dans le 1er cas, il se présente sous la forme d'une tumeur soit lisse, soit lobulée, implantée par une base plus ou moins considérable sur une des faces de l'extrémité osseuse ; le néoplasme se traduit alors extérieurement par une sorte de bosse surajoutée aux leviers osseux. Dans le 2e cas, la tumeur enveloppe toute l'épiphyse et constitue avec le corps comme une véritable massue.

Quand l'ostéosarcome siège surtout sur la diaphyse il présente soit la forme d'une masse surajoutée et implantée sur une des faces, l'entourant plus ou moins, ou au contraire celle d'un véritable fuseau s'effilant des deux côtés sur les deux articulations contiguës. Les aspects que je viens de passer en revue se présentent très souvent, mais dans un certain nombre de cas, la forme est tellement irrégulière qu'elle échappe à toute description générale. L'os est courbé de mille façons différentes, contourné en sens divers par suite de fractures plus ou moins nombreuses. La collection d'ostéosarcomes que possède le musée Dupuytren donne un excellent aperçu de la variation que peut nous fournir la conformation extérieure de ces néoplasmes.

État des parties molles. — La forme tient d'ailleurs aussi beaucoup à l'action des parties molles qui environnent la tumeur, telles que muscles, tendons, aponévroses, vaisseaux et nerfs. Deux cas se présentent : ou bien la tumeur est dure, ou bien elle est molle. Dans le 1er cas, elle écarte les organes qui l'entourent, s'en coiffe, les distend, les dissocie, les atrophie. Il n'est pas rare de trouver des foyers hémorrhagiques dans les muscles, de constater de la dégénérescence graisseuse des fibres dont ils sont constitués. Puis si la pression devient trop considérable, il se produit

des phénomènes, soit inflammatoires, soit gangréneux qui aboutissent à l'ulcération et à la destruction des tissus. Quand la tumeur est d'une consistance plus molle, elle commence d'abord par écarter les parties qui lui résistent jusqu'à ce qu'à ce que, à une certaine limite, sa résistance étant moindre, elle se creuse de véritables gouttières qui logent tendons, muscles, vaisseaux et nerfs, et qui lui donnent un aspect multilobé. Assez souvent elle entoure complètement les organes qu'elle a englobés sans d'ailleurs nuire à leur fonctionnement normal. Je citerai comme exemple remarquable le cas de cette femme que Langenbeck amputa et qui était atteinte d'un énorme ostéosarcome des os de l'avant-bras englobant les tendons des fléchisseurs. La gaine de ces tendons s'était ossifiée et les doigts obéissaient sans difficulté aux contractions des muscles de l'avant-bras. Des bourses séreuses peuvent se former entre la tumeur et les parties molles qui l'entourent, tel le fait cité par Cadiat (Bull. Soc. anatomique, série 3, vol. VIII, p. 372),

Dans d'autres cas il survient des phénomènes de compression surtout pour les nerfs ; tel le cas présenté au nom du Dr Desprès à la Société anatomique. Il s'agissait d'un ostéosarcome du coude qui entourait le nerf cubital et donnait lieu à la paralysie du territoire soit musculaire, soit sensitif innervé par lui. Dans un autre cas présenté à la Société anatomique en 1876, par MM. Lataste et Bazy, le nerf tibial comprimé par le sarcome présentait les lésions de la névrite. Il est à noter dans cette observation que la tumeur avait pris rapidement un très grand développement aux dépens de la tête du tibia. Quant aux vaisseaux, ils se comportent différemment suivant qu'ils sont artériels ou veineux. Les artères résistent généralement beaucoup plus que les veines à la compression produite par

l'augmentation de volume de l'ostéosarcome; elles sont repoussées, puis englobées, mais conservent leur perméabilité. Quant aux veines, assez souvent on trouve dans leur intérieur un caillot qui s'étend plus ou moins loin au-dessus de la tumeur, comme c'était le cas sur une pièce que nous devons à l'obligeance de M. le professeur Le Fort.

Il s'agissait d'un ostéosarcome de l'extrémité supérieure du tibia qui s'était coiffé des vaisseaux et nerfs poplités. La veine poplitée était obstruée par un caillot de 10 centimètres de longueur qui remontait au-dessus du niveau des condyles fémoraux.

Quant aux aponévroses elles sont amincies, perforées. La peau, adhérente ou non, est quelquefois comme lardacée; souvent distendue, elle se sphacèle au point le plus compromis et donne alors libre issue au néoplasme. Les veines superficielles quelquefois très dilatées peuvent se rompre et donner lieu alors à une hémorrhagie très grave. (Communication de M. Ledentu.)

En somme nous n'avons décrit jusqu'ici que des lésions mécaniques, telles que la tumeur en produit quand elle est encapsulée. Des faits tout autres se produisent quand ayant rompu sa capsule fibreuse ou osseuse, elle se repand dans les tissus et les envahit graduellement.

Sa forme échappe alors à toute description. Elle envoie des prolongements qui suivent d'abord les interstices formés de tissu cellulaire peu résistant, ne tardent pas à envahir les organes eux-mêmes qui subissent la dégénérescence sarcomateuse.

Weil dans un travail sur le sarcome hémorrhagique a bien montré comment les fibres musculaires deviennent du tissu néoplasique. Les veines sont envahies de même et dans ces cas l'on trouve leur calibre rempli de vrais bouchons cancéreux sur lesquels nous aurons à insister plus

loin, quand nous étudierons la généralisation des ostéosarcomes.

Quand la tumeur a envahi les parties molles environnantes, il n'est pas rare, si elle est vasculaire, de voir se produire des hémorrhagies qui constituent de véritables anévrysmes diffus. C'est ainsi que dans un cas, des fusées sanguines avaient disséqué les muscles de la cuisse et du mollet.

Je n'ai nullement en vue en ce moment les vastes épanchements de sang dont la tumeur elle-même peut-être le siège ou qui décollent le périoste de l'os formant de vrais kystes sanguins analogues à celui que nous trouvons décrit dans l'observation du professeur Gross de Nancy. Observ. inéd., nº VII.

Des phénomènes inflammatoires véritables peuvent survenir, il se produit alors toutes les lésions du phlegmon ; nous verrons quels sont, dans ces cas, les faits qui se passent du côté de la tumeur elle-même.

DESCRIPTION ANATOMIQUE ET HISTOLOGIQUE DES OSTÉOSARCOMES DES MEMBRES.

Nous n'avons pas à définir avant de commencer cette étude le sarcome que tous les histologistes modernes reconnaissent comme une tumeur composée presque entièrement de cellules jeunes, embryonnaires ou subissant une des premières modifications qu'elles présentent pour devenir un tissu adulte. Ces cellules sont séparées par une substance hyaline, granuleuse ou fibrillaire.

Les variétés du sarcome, et je n'aurai ici en vue que le sarcome des os sont basées sur la forme des cellules qui les composent et sur les transformations que peut subir la substance intercellulaire.

On s'accorde à reconnaître que les cellules qui forment le sarcome sont de trois formes principales : les cellules à myéloplaxes ou géantes, les cellules rondes et les cellules fusiformes. Ces cellules sont réunies, agglomérées en masses plus ou moins grandes.

La substance intercellulaire peut se présenter sous forme de tissu fibreux, muqueux, adénoïde; dans d'autres cas elle sera calcifiée, ossifiée, cartilagineuse, elle pourra subir la dégénérescence graisseuse, ou caséeuse. De là autant de physionomies différentes de la tumeur qui lui feront donner aussi des noms différents suivant la prédominance de telle lésion : car nous devons immédiatement ajouter que souvent ces altérations se combinent dans la même tumeur et qu'il faudra tenir compte pour la dénommer de son caractère essentiel, par la prédominance de tel ou tel élément, puis des caractères secondaires d'arrangement et de transformation. Ainsi l'on dira un myxosarcome à cellules rondes, un fibro-sarcome à cellules fusiformes.

Outre les transformations de la substance intercellulaire que nous venons de signaler il existe encore deux autres modifications qui ont une grande importance; je veux parler de la formation de kystes dans les sarcomes et d'une grande quantité de vaisseaux qui donnent à la tumeur un cachet spécial. Dans ce cas le sarcome prend le nom de cystosarcome, de sarcome télangiectasique; nous reviendrons sur tous ces faits à propos des variétés des ostéosarcomes.

Enfin Weil et Gross ont décrit sous le nom de sarcome hémorrhagique une variété de sarcomes caractérisés par la formation d'épanchements sanguins volumineux tels que la substance même du néoplasme est difficile à découvrir.

Avec Virchow, Lücke, Volkmann, Eug. Nélaton, Ranvier et Gross, nous diviserons les sarcomes des os d'après leur origine dans l'os.

L'os est formé de deux parties : une partie centrale qui est surtout médullaire, où la moelle osseuse prédomine, et nous appelons ainsi, non seulement la moelle, proprement dite, celle qui est contenue dans le canal médullaire des os longs, mais encore celle qui se trouve dans les aréoles des épiphyses, dans le tissu spongieux des os courts et dans les canaux de Havers; une partie périphérique constituée par la couche ostéogène et la partie fibreuse du périoste.

Les sarcomes des os des membres se développent aux dépens de ces deux parties ; quand ils prennent naissance au niveau des éléments médullaires, ce seront des sarcomes centraux ou myélogènes ; quand ils prendront naissance aux dépens des portions périphériques de l'os surtout aux dépens de la couche ostéogène sous-périostique ou du tissu fibreux du périoste, ce seront des sarcomes périphériques ou périostaux ou encore périosseux comme les appelait Nélaton.

Ainsi deux grandes classes de sarcomes, les sarcomes centraux ou myélogènes et les sarcomes périphériques ou périostaux. Cette division anatomique correspond ainsi que nous le verrons à une évolution et à une marche clinique différentes.

Les sarcomes centraux présentent quelques caractères qui ont une grande importance et que nous allons immédiatement signaler.

Généralement ils sont épiphysaires ou plutôt situés aux niveau des extrémités des os longs ou siègent dans les os courts.

Ils possèdent ou non une coque osseuse qui peut être perforée à un moment donné et livrer issue au tissu néoplasique ; c'est le cas du plus grand nombre des sarcomes centraux épiphysaires et juxta épiphysaires. Quand ils ne

possèdent pas de coque osseuse, ils se sont généralement développés aux dépens de la diaphyse de l'os ainsi que l'indique Lücke ou aux dépens d'un os court comme le montre Virchow.

Ce sont surtout ces tumeurs qui envahissant les extrémités articulaires pénètrent dans les articulations et donnent lieu aux fractures spontanées.

Enfin, elles subissent plus fréquemment certaines dégénérescences sur lesquelles nous aurons à revenir tout particulièrement, entre autres les dégénérescences kystique et télangiectasique.

Les sarcomes périostiques ou périphériques atteignent de préférence les diaphyses ou la jonction des diaphyses avec les épiphyses.

Généralement ils ne sont pas entourés d'une coque osseuse mais d'une capsule de tissu fibreux qui rompue, laisse libre champ à l'envahissement du néoplasme. Le sarcome périostal, se calcifie ou s'ossifie plus fréquemment, il présente de plus, assez souvent, un mélange de tissu cartilagineux, il est plus rarement télangiectasique que le sarcome central.

Tandis que le sarcome central semble envahir et détruire l'os de dedans en dehors, le sarcome periphérique le ronge de dehors en dedans ; le sarcome myélogène est plutôt mou, le sarcome périostique plutôt dur.

Les caractères cliniques ne les différencient pas moins. Les sarcomes périostiques sont moins fréquents, arrivent à un âge plus tendre, sont plus malins par l'envahissement plus fréquent des ganglions, par la fréquence de la généralisation et enfin par les douleurs très violentes qu'il provoquent.

Tels sont les grands caractères distinctifs des sarcomes myélogènes et des sarcomes périostiques ; caractères qui

ne sont bien évidents que quand la tumeur est au commencement de son évolution, mais qui pour certains d'entre eux deviennent absolument identiques, quand cette évolution a franchi de certaines limites.

C'est le moment de signaler les sarcomes qu'on a appelés parostéaux, qui se développent aux dépens de tissus voisins du périoste de l'os et n'attaquent l'os que secondairement. Ils sont souvent très difficiles à distinguer et se lient relativement aux particularités de leur développement, très intimement aux formes périostales. Ils sont souvent implantés très solidement sur l'os aux dépens duquel ils semblent avoir pris naissance. Mais on reconnaît à l'examen anatomique que l'os est généralement peu attaqué, que ce sont surtout les parties environnantes qui le sont le plus.

La première division des sarcomes suivant leur siège initial étant admise, pouvons-nous, au point de vue anatomo-pathologique subdiviser chacune de ces grandes classes d'ostéo-sarcomes ?

Sans nous arrêter à l'histoire de la classification des sarcomes des os qui touche à celle des sarcomes en général, nous adopterons celle du professeur Gross, de Philadelphie, qui repose sur la forme des cellules composant en majeure partie le néoplasme, constituant en un mot l'élément prédominant.

Nous savons bien que l'on nous objectera que beaucoup de sarcomes, pour ne pas dire tous, sont constitués par des éléments cellulaires, par des tissus multiples, que les éléments d'une tumeur subissent des transformations progressives qui changent son aspect et ses caractères. Nous répondrons que, ce que l'on doit considérer, si l'on ne veut pas aboutir à un chaos inexprimable, c'est l'élément qui domine, celui qui imprime pour ainsi dire son cachet à la

tumeur qui peut ensuite évoluer de différentes manières et arriver à former, soit de l'os, soit du tissu fibreux, etc.

Gross distingue trois variétés de sarcomes myélogenes ou centraux; le sarcome à cellules géantes ou gigantocellulaire, les sarcomes à cellules rondes et à cellules fusiformes. Parmi les sarcomes périostaux, il décrit les trois variétés suivantes; les sarcomes à cellules fusiformes, les sarcomes à cellules rondes et enfin les sarcomes ostéoïdes qui forment une catégorie vraiement bien distincte a tous les points de vue, en se rappelant que ce terme d'ostéoïde a ici une signification histolagique bien déterminée et n'est nullement synonyme de sarcosme ossifiant.

Sarcomes	myélogénes	giganto-cellulaires. à cellules fusiformes. à cellules rondes.
	périostaux	à cellules rondes. à cellules fusiformes. ostéoïdes.

Cette classification que le Dr Gross a admis pour les os ongs qui sont les seuls qu'il ait en vue dans son travail, convient aussi bien aux os courts du pied et de la main.

Etudions successivement chacune de ces variétés.

Les sarcomes meylogènes.

1° DU SARCOME A CELLULES GÉANTES OU GIGANTO-CELLLAIRES.

C'est à propos de cette variété qui est certainement une des plus fréquentes et je peux le dire immédiatement la plus bénigne que se sont élevées les discussions les plus vives ; les uns avec Gray, Robin, Eug. Nélaton voulaient en faire un groupe de tumeurs séparé des sarcomes, les autres au

contraire, avec Virchow, Volkmann, Lücke, Ranvier les rangeaient catégoriquement dans la classe des sarcomes.

Elle comprend les tumeurs myéloïdes et myélokystiques de Paget et de H. Gray, les tumeurs à myéloplaxes de Eugène Nélaton ; de plus, suivant les différentes modifications subies dans leur évolution pathologique, nous les trouvons décrites sous les noms les plus différents de spina ventosa, de tumeurs de tissu splénipue, de cancer des os et fungus hématode, de tumeurs spongieuses, érectiles et anévrysmales des os, d'hématomes, de tumeurs encéphaloïdes. de kystes osseux, enfin de sarcomes angioplastiques (Monod et Malassez).

Au point de vue anathomo-pathologique, les tumeurs osseuses à cellules géantes, ou plutôt formées comme éléments prédominants de cellules géantes ou myéloplaxes doivent être comprises dans le grand embranchement des sarcomes. Presque toujours, en effet, nous trouvons combinés aux myéloplaxes des éléments conjonctifs, soit cellules rondes, soit cellules fusiformes, soit même du tissu fibreux adulte et cela est surtout le cas pour les tumeurs des os des membres qui doivent nous occuper ici exclusivement ; ces néoplasmes récidixent comme déjà l'a montré Nélaton dans un de ses cas, et de plus se généralisent comme les plus mauvais cancers. Ces derniers faits peu nombreux ou peu connus à l'èpoque où Eug. Nélaton fit sa thèse si remarquable sur cette variété de sarcomes sont aujourd'hui devenus de plus en plus fréquents. Il est néanmoins incontestable que la récidive et surtout la généralisation ont lieu moins souvent que pour les autres sarcomes et que les tumeurs à cellules géantes méritent, à cause de cette bénignité relative et d'autres caractères anatomiques et cliniques, une place spéciale dans la nosologie des tumeurs. Si donc au point de vue

purement anatomo-pathologique nous rangeons les tumeurs à myéloplaxes dans les sarcomes, nous reconnaissons qu'au point de vue clinique elles présentent une physionomie spéciale que nous nous efforcerons de faire ressortir le plus possible.

Les tumeurs à myéloplaxes des membres sont toujours, d'après le professeur Gross, des tumeurs centrales, elles ne naissent pas sous le périoste comme elles le font au niveau des maxillaires ; elles semblent constamment prendre naissance dans le tissu médullaire des extrémités spongieuses des grands os longs et dans les os courts.

Il y a bien des tumeurs périostales contenant des myéloplaxes, mais l'élément myéloplaxe n'est pas essentiel, n'imprime pas son cachet à la tumeur; ce sont des sarcomes fuso-cellulaires ou à cellules rondes. Nous n'avons nous-même découvert aucune observation de tumeur à myéloplaxes périostique des épiphyses qui aille contre l'opinion du chirurgien américain.

Quant aux tumeurs à médullocelles, dont le tissu ressemble à une bouillie analogue à la moelle fœtale des os et présente ses caractères histologiques, les classerons-nous dans une catégorie particulière, ou réunirons-nous leur description à celles des tumeurs à myéloplaxes comme l'ont fait M. le professeur Verneuil et notre excellent ami le Dr Marchand? D'après Gross, de Philadalphie, les tumeurs à médullocelles sont des sarcomes centraux ou myélogènes à cellules rondes; d'après le professeur Ranvier, ce sont aussi des sarcomes auxquels il donne le nom de sarcomes myéloïdes qui présentent ceci de remarquable, c'est qu'ils sont composés de cellules rondes, claires et plus volumineuses qu'à l'état normal. et la paroi des vaisseaux n'est pas revenue à l'état embryonnaire, elle est normale. Plus récemment Von Rustisky (Deutsche Zeitschrift f. Chirurgie, 1873, t. III), a

décrit sous le nom de myélome, une tumeur généralisée à la moelle osseuse et qui est constituée par une hypertrophie véritable de la moelle qui la sépare des sarcomes. Devant ces incertitudes, nous diviserons les tumeurs à médullocelles en deux catégories, l'une bénigne qui rentre dans le cadre des tumeurs à myéloplaxes, l'autre plus grave qui rentre dans celui des sarcomes à cellules rondes.

Les sarcomes à cellules géantes ou à myéloplaxes ont comme élément constituant essentiel la cellule géante des os ou la myéloplaxe. Je dis avec intention la cellule géante des os : il est, en effet, démontré aujourd'hui que ces plaques multinuclées bien décrites pour la première fois par le professeur Ch. Robin ne sont qu'une variété d'une classe plus générale d'éléments que l'on peut trouvrer non seulement dans les os, mais encore dans les parties molles à l'état pathologique. Décrites déjà par Jean Müller et Rokitansky sous le nom de cellules mères, elles pouvaient se rencontrer d'après eux dans divers tissus néoplasiques pour Lébert qui les vit aussi, elles étaient caractéristiques de la tumeur fibroplastique, telle qu'il l'entendait à cette époque, c'est-à-dire non maligne. Le nom de myéloplaxes ou plaques à noyaux multiples leur fut donné par Ch. Robin et conservé par Eug. Nélaton. Pour ces auteurs, pour Paget et H. Gray, deux faits caractérisaient le tissu myéloplaxique : l'un appréciable à l'œil nu ; c'était la coloration rouge chair du tissu ; l'autre appréciable par le microscope était la présence de nombreuses myéloplaxes. Les tumeurs formées par ces éléments présentaient ce troisième caractère clinique d'être bénignes, de ne pas se généraliser.

Virchow, dans son Traité des tumeurs, appelle ces cellules des cellules géantes pour caractériser leur aspect, et démontra de plus que ces éléments ne se trouvaient pas

seulement dans la moelle des os, mais que d'après les idées déjà émises par J. Müller, on pouvait les rencontrer dans toutes les variétés de sarcome, soit des os, soit des parties molles. Ranvier dans ses communications à la Société anatomique soutenait de son côté les mêmes opinions (Ranvier, Bull. Soc. anat., 1862, 1865, 1866).

Bientôt l'on découvrit que ces éléments si bizarres comme forme et comme volume se rencontraient dans un grand nombre d'autres produits pathologiques. Langhans et Schüppel les montrèrent dans les tubercules, Baumgarten et Brovics dans les gommes, Jacobson dans les bourgeons charnus des plaies, Köster dans les fongosités des os et des articulations. Enfin Heidenhain, Ziegler et Weiss provoquèrent à volonté la formation de cellules géantes chez des animaux vivants.

Il ressort de ces faits que les cellules géantes ont été trouvées dans les circonstances pathologiques et normales les plus diverses. Mais ce qui semble aussi en résulter, c'est que toutes ces cellules géantes ne sont nullement identiques. Ce sont des variétés différentes et la cellule géante du tubercule par exemple n'est nullement analogue à la méoplaxe du tissu osseux. Il y a là des inconnues que les histologistes n'ont pas complètement éclaircies, et sur lesquelles M. le professeur Charcot a bien insisté dans son cours d'anatomie pathologique.

Quel était le rôle assigné par les auteurs à ces productions cellulaires ?

Quant à ce qui concerne le tissu osseux, Kölliker, Loven, et d'autres encore admettent que c'est surtout un élément de résorption. Kölliker les appelle à causé de cela des ostéoclastes ; il montre que la surface de l'os présente une série de dépressions très fines, qu'à chaque dépression répond une cellule géante qui préside à la résorption du tissu

osseux. Cette opinion est combattue par V. Rustisky, et d'autres histiologistes, tels que Virchow et V. Recklinghausen, qui n'admettent nullement que le principal facteur pour la production des myéloplaxes soit la pression subie par la surface osseuse. Gross, de Philadelphie, se range à l'opinion de Kölliker et cite à l'appui un fait très curieux rapporté par Bousseau (Bull. Soc. Anat. 1867, p. 426, 640) Il s'agit d'un sarcome observé sur un homme de 60 ans. Une partie de la tumeur siégeait dant le tibia, une autre partie après perforation de l'os faisait saillie au dehors. Il n'y avait de myéloplaxes que dans la tumeur intra-osseuse.

MM. Monod et Malassez, au savant mémoire desquels nous avons puisé largement dans cet exposé de la question des myéloplaxes, ont montré très nettement que ces éléments pouvaient avoir un autre rôle que celui qui leur a été rssigné plus haut. Pour eux, les myéloplaxes sont des cellules vasculairss embryonnaires arrêtées dans leur développement, qui au lieu d'évoluer vers l'état vasculaire comme elles doivent le faire, restent à l'état rudimentaire, mais prennent alors un accroissement énorme comme volume; il semble qu'elles cherchent à gagner de ce côté ce qu'elles ne peuvent atteindre comme développement vasculaire.

La cellule géante serait en somme la cellule mère des vaisseaux. Wegner semble avoir été le premier qui ait vu bien nettement la relation anatomique qui pouvait exister entre les myéoplaxes et le système vasculairs; viennent ensuite les travaux de Lœwschin, de Brodowski et Leboucq. Pour ce dernier les myéloplaxes ne sont qu'une variété de cellules géantes ; elles peuvent être arrêtées dans leur évolution et ne pas se transformer en cavités vasculaires. Gênées alors dans leur développement par les cavités inextensibles qui les renferment, elles sont pour ainsi dire

écrasées et étalées contre les parois osseuses et se présentent sous forme de plaques.

Enfin MM. Monod et Malassez étudiant la structure de deux sarcomes, l'un du testicule, l'autre de la mâchoire (epulis) montrent les transformations que subit la myéloplaxe, pour arriver à l'état de cellules vasculaires d'abord, de capillaires ensuite ; ils montrent les cellules se remplissant de globules rouges, puis s'anastomosant par des prolongements en pointe avec les cellules voisines, puis leur transformation en capillaires véritables. Il en résulte pour eux que les myéloplaxes ne sont pas des éléments parfaits spéciaux à certains tissus, mais des éléments incomplètement développés ; ce sont pour ainsi dire des éléments vasculaires avortés. Pour eux, et c'est là le but de cette digression historique au point de vue des myéloplaxes, les tumeurs à myéloplaxes ne doivent pas être envisagées comme formant un groupe absolument distinct, ce sont des néoformations conjonctives plus ou moins embryonnaires se développant dans le sens vasculaire ; ce sont des sarcomes angioplastiques comme ils proposent de les désigner.

Nous allons voir bientôt combien ces notions jettent de jour sur l'histoire des tumeurs pulsatiles des os .

Pour qu'une tumeur soit dite à myéloplaxes, il faut que ces éléments y prédominent d'une façon bien tranchée ; il faut que les éléments fibro-plastiques ou cellulaires n'en forment qu'une portion accessoire ; jamais en effet, surtout pour les os des membres, il n'y a de tumeurs à myéloplaxes pures.

Siège. — Ces tumeurs se développent de préférence dans les os longs du membre inférieur surtout dans les épiphyses et moins relativement dans les petits os longs et dans les os courts de la main et du pied.

Le corps n'est pris que très rarement.

Ainsi, 66 fois il siégeait, d'après Gross, dans les épiphyses soit supérieures soit inférieures ; 4 fois seulement dans le corps.

Le tableau suivant nous indique sa fréquence suivant les différents os.

		Epiphyse sup.	Corps.	Epiphyse inf.
Membre inf. 53.	Tibia.....	16	0	2
	Fémur.....	2	2	17
	Péroné	7	0	1
Membre sup. 17.	Humérus...	4	1	1
	Radius	0	1	5
	Cubitus....	1	0	3

Nous n'avons trouvé que bien peu de cas de sarcomes à cellules géantes des os de la main et du pied; un cas cité par Ollier dans sa thèse de doctorat intéressant la première phalange de l'index, et deux autres intéressant les métacarpiens et la première phalange du médius.

Enfin nous citerons une tumeur à myéloplaxes volumineuse du cuboïde, déposée en 1866 par le professeur Nélaton au musée Dupuytren et qui y figure sous le n° 474 A. et 2 tumeurs, l'une du scaphoïde, l'autre des 2 et 3 métatarsiens qui étaient très probablement des tumeurs ã myéloplaxes (Soc. anat., 1847; cas de Lisfranc). (Lec orales, Dupuytren, t. III, p. 244). Les myéloïdes volumineuses sont ordinairement solitaires. Elles peuvent avoir tous les volumes depuis la grosseur d'un œuf de pigeon jusqu'à celle d'une tête d'adulte et plus. Elles présentent les variétés de formes que j'ai déjà indiquées en parlant des ostéosarcomes en général et des rapports des tendons, muscles, nerfs et vaisseaux.

Les sarcomes gigantocellulaires constituent des tumeurs

ordinairement encapsulées, soit par une coque osseuse, soit par une coque partie osseuse et partie fibreuse. La capsule peut être fibreuse dans sa plus grande étendue. Cette coque à un moment donné peut être rompue etl'on voit alors le tissu morbide bourgeonner à travers cet orifice et constituer cette variété spéciale à laquelle Eugène Nélaton a donné le nom de perforante.

La coque osseuse qui entoure le néoplasme et dont l'épaisseur varie de quelques millimètres à celle d'une lamelle papyracée, n'est point formée comme le prétendent certains auteurs par la distension progressive de la lame compacte primitive, mais par du tissu osseux de formation récente. Elle est due à une production d'os nouveau à la face profonde du périoste et régénérant le tissu osseux à mesure que la pression excentrique le fait résorber.

Dans certains cas le cartilage de l'articulation voisine sert à limiter la tumeur au moins en partie. La capsule osseuse généralement lisse à l'extérieur présente souvent vers l'intérieur de véritables prolongements comme des rudiments de cloison qui donnent à la coupe un aspect caverneux.

Au lieu de former des masses volumineuses et homogènes, la tumeur peut se montrer sous un autre aspect. L'os n'offre pas de cavité remplie par le tissu pathologique, mais ses aréoles sont agrandies, confondues les unes avec les autres ; cette variété de disposition est beaucoup plus rare pour les myeloïdes épiphysaires.

Quand on fait une section d'une de ces tumeurs on peut la trouver sous des aspects bien différents suivant sa période d'évolution. Son tissu est en contact immédiat avec la capsule osseuse ou ostéofibreuse ; ou bien il en est séparé dans certains cas très rares par une pellicule très mince et d'apparence fibreuse.

Il offre en général une coloration tantôt d'un rouge foncé ou clair, d'autres fois il est gris rosé et tire même vers le jaune ; dans le premier cas l'on aurait plutôt affaire à des amas de myéloplaxes, dans le second cas à des masses de médullocelles. La couleur tient beaucoup à la vascularisation de la tumeur qui est généralement assez riche. On y rencontre, en effet, surtout des capillaires, mais relativement peu de veines et d'artères surtout en tant que vaisseaux d'un certain volume.

La consistance est généralement molle ; mais elle peut être très variée suivant l'adjonction soit de tissus fibreux, cartilagineux ou osseux ; suivant les dégénérescences graisseuse, caséeuse, muqueuse, kystique ou télangiectasique qu'aura subies le néoplasme.

Suivant le degré d'adhérence de ses éléments constitutifs, le tissu de ces tumeurs se présente, d'après Eugène Nélaton, à deux états différents : 1° à l'état de crudité ; 2° à l'état de ramollissement. Dans le premier cas il ressemble à la chair musculaire, à un caillot dur et ancien, au tissu plus ou moins congestionné du rein, de la rate, du cœur, de l'utérus ; dans le second cas, la substance pourrait être comparée suivant qu'ellé est plus ou moins désagrégée soit à celle du placenta, soit à celle du poumon, de la rate.

Le sarcome myéloïde à cellules géantes est formé dans les endroits rouges de cellules fusiformes et rondes, enveloppant les cellules gigantesques ou plaques à noyaux multiples avec une substance intercellulaire ordinairement peu abondante. Ces cellules géantes sont analogues à celles qui se trouvent ordinairement dans la moelle des os en voie d'accroissement. Elles se présentent sous l'aspect d'une masse protoplasmique irrégulière plus ou moins considérable, variant comme étendue dans de grandes limites avec une quantité plus ou moins grande de noyaux ronds

ou ovoïdes. Il y a de ces plaques qui ont vingt, trente et même plus de noyaux. Généralement ces myléoplaxes sont plus grandes que ceux de la moelle ; leurs noyaux sont plus nombreux et plus clairs, leurs formes sont plus variables et plus bizarres. Il y en a qui envoient dans tous les sens comme de véritables prolongements qui viennent s'anastomoser avec les prolongements de cellules mères voisines. Dans les tumeurs très rouges et par conséquent très vasculaires, on peut observer toutes les transformations, depuis les cellules géantes jusqu'à l'état vasculaire, modifications qu'ont si bien décrites MM. Monod et Malassez.

Le professeur Ch. Robin et Eug. Nélaton ont pensé que la production des néoplasmes était due à l'hypergénèse des cellules géantes normales de la substance médullaire, soit du canal, soit des épiphyses, soit des canaux de Havers, soit encore de la couche ostéogène sous-périostique. Il n'en peut être ainsi, puisque c'est surtout chez les jeunes enfants que se trouve la moelle à myéloplaxes, qu'il n'y en a presque plus après 18 ou 19 ans, tandis que les tumeurs se développent surtout vers 20, 25 ans.

Le professeur Gross pense que le sarcome se développe et croît de la façon suivante : Sous l'influence d'une irritation les éléments de la moelle repassent à l'état embryonnaire, c'est aux dépens de cette matrice de tissu embryonnaire que se développe le néoplasme. C'est là aussi l'opinion du professeur Ranvier, au point de vue de la genèse des néoplasmes en général. Sous l'influence de la production du tissu nouveau, il se passe de véritables phénomènes d'ostéite raréfiante ; les corpuscules osseux deviennent libres et s'ajoutent à la masse proliférante, il en résulte des lacunes de Hoswhip renfermant le tissu sarcomateux en même temps qu'il y a développement de vaisseaux. Se rangeant à l'opinion de Virchow et de Rindfleisch , Gross pense

que les cellules géantes résultent de la transformation des cellules osseuses devenues libres et plus volumineuses par la prolifération de leur protoplasma ef la multiplication de leurs noyaux.

Il est assez rare de trouver une tumeur myéloïde exclusivement constituée par le tissu myéloplaxique. Le plus souvent on y trouve des territoires constitués par un tissu d'une organisation plus avancée, tels que le tissu fibreux, le tissu cartilagineux, le tissu osseux.

Le tissu fibreux et fibroplastique peut être en effet assez abondant pour donner à certains départements de la tumeur l'aspect plutôt d'une tumeur fibreuse ou fibroplastique, que d'une tumeur à myéloplaxes. C'est cette variété qu'Eugène Nélaton a appelée fibroïde.. C'est à cette variété qu'appartiennent probablement ces tumeurs de l'extrémité inférieure du fémur, que Prescott Hewett désigne sous le nom de fibro-kystiques qui sont constituées par un mélange de tissu fibreux des parties osseuses et d'un grand nombre de kystes qui évoluent lentement et dont il n'a jamais observé les récidives même après sept, huit ans qu'il a suivi ses malades. (Transac. of the, Path. Soc. Lond., vol. X,p. 255.) Dans d'autres cas, l'on tombera sur de véritables masses cartilagineuses : ce fait est néanmoins beaucoup moins fréquent que le précédent.

Enfin le sarcome pourra être ossifiant. Cornil et Ranvier décrivent même sous ce nom les sarcomes à myéloplaxes en général. Il est en effet vrai de dire qu'un grand nombre de tumeurs de ce genre présentent une tendance marquée à produire de l'os, néanmoins toutes ne le montrent pas et cela est surtout vrai pour les myéloïdes des membres.

Quand elles deviennent ossifiantes, elles présentent au milieu de leur masse ou à leur périphérie, sous forme de régions très irrégulièrement disposées, des trabécules osseuses

plus ou moins complètes. Ces trabécules sont entourées de toutes parts par des éléments embryonnaires ; elles offrent dans leur intérieur de véritables corpuscules osseux avec prolongements anastomotiques, bien nets mais moins nombreux et plus larges que d'habitude.

Il n'est pas rare de voir à la périphérie des trabécules, de jeunes cellules qui commencent à être englobées par l'ossification et d'assister ainsi à la formation de l'os nouveau.

Je n'ai nullement en vue ici en parlant de l'ossification, le tissu ostéoïde qui est un tissu pathologique à part et que nous trouverons à décrire à propos des sarcomes ostéoïdes.

L'ossification peut envahir une partie seulement de la tumeur. C'est la règle pour les myéloïdes volumineuses ; elle peut se présenter sous forme de masses ou de petites lamelles séparées.

La tumeur peut être aussi le siège de calcification d'une vraie infiltration de grains calcaires entre les différents éléments dont elle est composée. Il n'y a plus alors du tissu osseux que la consistance. La décalcification fait reconnaître immédiatement la nature de l'altération dont le néoplasme est le siège. Gross attache une grande importance, soit aux néoformations osseuses, soit aux dépôts calcaires, car il attribue un caractère de malignité beaucoup plus accentué aux tumeurs qui présentent ce caractère anatomique.

Il est à ce point de vue en opposition absolue avec le professeur Ranvier, qui regarde les sarcomes ossifiants comme moins graves que les sarcomes mous.

En somme, nous avons vu jusqu'ici le sarcome à cellules géantes combiné à des tissus d'une organisation assez élevée, en comptant même l'incrustation calcaire que Gross regarde comme le premier stade de l'ossification.

Nous allons étudier maintenant la régression graisseuse des éléments de la tumeur. Cette régression envahit des portions plus ou moins étendues. Elle se manifeste macroscopiquement par la teinte gris jaunâtre du néoplasme, par sa consistance beaucoup moindre, et microscopiquement par la présence entre et dans les cellules de granulations graisseuses de véritables gouttes d'huile qui les obscurcissent; elles se désintègrent et répandent leur contenu dans les espèces inter-cellulaires.

Une conséquence assez fréquente de cette dégénérescence graisseuse, c'est la formation de kystes par une véritable liquéfaction des corpuscules granuleux et la production d'hémorrhagies par rupture des capillaires. C'est ainsi que se forment dans l'intérieur de la masse solide des poches remplies, les unes de détritus graisseux comme une émulsion, les autres de sang liquide, semi liquide ou coagulé, de couleur plus ou moins brunâtre, les autres enfin un liquide clair et séreux, quelquefois avec cristaux d'hématoïdine. Cette formation kystique est très fréquente dans les sarcomes giganto-cellulaires et c'est à cause de cette fréquence même qui est telle qu'il est rare, pour peu que la tumeur soit un peu avancée dans son évolution de ne pas rencontrer quelques kystes dans son intérieur, que H. Gray a proposé le nom de tumeurs myélokystiques. Les kystes varient du volume d'une petite noisette à celui d'un poing d'adulte et plus ; il y en a un, plusieurs ou un très grand nombre dans une même myéloïde; quand il y en a beaucoup, la tumeur a tout à fait l'apparence d'une masse aréolaire. Les parois du kyste sont formées par le tissu même du sarcome plus ou moins hérissé de filaments qui baignent dans le liquide de la cavité ; de véritables brides, de véritables cloisons partant des parois divisent en autant de logettes la poche principale. Dans d'autres kystes, les

parois au lieu d'être tomenteuses sont absolument lisses et sembleraient être organisées et tapissées d'un enduit endothélial. Le professeur Recklinghausen a trouvé dans deux cas de sarcomes des kystes tapissés par un véritable endothélium argentable, et au-dessous de cet endothélium se trouvait un tissu de granulation avec des cellules géantes. Certains de ces kystes ainsi organisés seraient de véritables ectasies lymphatiques.

Mais l'élément qui joue certainement le rôle le plus grand dans les changements de physionomie des tumeurs à cellules géantes des membres, c'est l'élément vasculaire. Je n'ai plus à insister ici sur le mode de production des vaisseaux et sur leur multiplicité qui peut êt re telle que la tumeur, comme le disent Monod et Malassez, peut prendre tous les caractères d'un angiome. Non seulement les vaisseaux augmentent en nombre, mais encore ils se dilatent et leur rupture donne lieu à des épanchements de sang considérables dans le tissu de la tumeur, à de vrais anévrysmes diffus. Ce sont ces tumeurs sanguines, pulsatiles pour la plupart et que nous aurons à étudier eu égard au signe pulsation, qui ont donné lieu aux dénominations de tumeurs anévrysmales des os, d'anévrysmes des os, d'hématomes, de fongus hématode, de sarcomes hémorrhagiques et télangiectasique et tumeurs sanguines des os.

Nous ne sommes pas tout à fait de l'avis de Gross, d'Eugène Nélaton, avis encore à peu près partagé par Volkmann, auquel est dû le nom d'hématomes des os, qui pensent que tous les cas décrits sous le nom d'anévrysmes des os sont des sarcomes avec épanchements sanguins considérables. Le sang aurait pour ainsi dire détruit la partie solide de la tumeur et laissé seulement la coque osseuse ou ostéofibreuse dans laquelle elle était renfermée.

Certainement cette opinion est bien tentante, surtout quand l'on trouve que précisément ces anévrysmes des os siègent à l'extrémité supérieure du tibia, lieu de prédilection des sarcomes angioplastiques, que ces tumeurs sont formées d'éléments qui, se transformant en vaisseaux, peuvent disparaître pour ainsi dire complètement et être remplacées par l'élément perfectionné, le capillaire. L'épanchement de sang se produit par rupture de ces capillaires plus ou moins dilatés, la tumeur bat comme un anévrysme par suite de la vascularisation de ses parties encore existantes.

Le docteur Gross cite précisément dix cas dans lesquels la masse de la tumeur était transformée en poches remplies de sang et où les pulsations observées ne pouvaient être attribuées aux artères sous jacentes. Volkmann pense que ces tumeurs battent surtout parce qu'elles ont un plan résistant osseux contre lequel elles sont situées.

Néanmoins, en face des cas célèbres cités par M. le professeur Richet, dans son mémoire sur les tumeurs vasculaires des os et dont un au moins, celui de Roux, présente ceci de capital, c'est que le malade fut revu guéri vingt ans après la ligature de la fémorale, il faut se tenir sur la réserve et admettre ces faits rares d'anévrysmes des os, quitte à attendre ce que diront les observations futures.

Un dernier point qui nous reste à résoudre est celui de savoir si les sarcomes giganto-cellulaires sont susceptibles de s'enflammer.

D'après le professeur Gross, c'est là une curiosité pathologique.

Little a rapporté un cas où il ouvrit un abcès situé au niveau du condyle du fémur; il trouva après l'amputation qu'il communiquait avec le néoplasme de l'os (Trans, of the path.

Soc. of Lond., vol. XIV, p. 245). De même Langenbeck a vu un cas de suppuration dans un sarcome à cellules géantes de l'extrémité inférieure du radius (Langenbeck's, Archiv. vol. I, p. 143, cas 2).

L'on me pardonnera de m'être étendu longuement sur les tumeurs à cellules géantes qui sont les plus nombreuses et les plus favorables à la thérapeutique.

Les questions de l'envahissement des parties molles, de la récidive, de l'infection ganglionnaire, de la généralisation seront traitées dans des chapitres généraux ou nous comparerons à ce point de vue les différentes variétés d'ostéosarcomes des membres.

2° Du Sarcome central a cellules fusiformes.

Ce sont les tumeurs fibroplastiques de Lebert, les plasmomes de Follin, les sascomes fasciculés de Cornil et Ranvier, les fibroïdes récurrents de Paget, les tumeurs fibronucléaires de Bennet, les sarcomes albumineux de Gluge, les carcinomes fasciculés de Müller, les fibromes fuso-cellulaires de Lancereaux ; on les a encore nommés cancers médullaires ou encéphaloïdes.

Nous entrons avec eux dans l'étude des ostéosarcomes que M. le professeur Broca, dans son rapport à la société de chirurgie, en 1859, désigne sous le nom d'ostéosarcomes cancéreux, par opposition aux tumeurs à myéloplaxes.

Les sarcomes centraux à cellules fusiformes ont pour siège de prédilection les os du membre inférieur et les épiphyses des os longs ; disons néanmoins qu'ils sont bien

plus souvent diaphysaires que le sarcome à cellules géantes.

Sur 27 cas que j'ai pu relever, voici les chiffres que j'ai trouvés :

		Ext. sup.	Corps.	Ext. inf.
Memb. inf.	Fémur	0	2	6
	Tibia... ...	5	2	0
	Péroné.....	1	0	0
	Calcanéum ..	1		
Memb. sup.	Humérus...	5	2	0
	Cubitus.....	2		
	Métacarpien.	1		

En somme, 6 fois le sarcome siégeait dans le corps, 21 fois dans les extrémités osseuses.

Les os qui semblent en être atteints de préférence sont le tibia, l'humérus au niveau de leurs extrémités supérieures et le fémur au niveau de son extrémité inférieure. Ces tumeurs peuvent acquérir un volume considérable, témoin celle qui avait envahi tout le fémur, depuis la tête jusqu'à son extrémité inférieure ; leur forme est ronde ou ovale, elles sont lisses ou légèrement nodulées ; rarement elles présentent des bosselures. Elles sont encapsulées par une coque osseuse périostique ou ostéopériostique. La présence d'une coque est ici beaucoup moins fréquente que pour les myéloïdes.

Leur consistance est quelquefois très molle comme fluctuante; ce sont alors les cancers encéphaloïdes, mais le plus souvent elle est ferme et élastique et le scalpel la coupe en

criant comme pour un corps fibreux. Quand on fait une coupe de ces tumeurs, on leur trouve une couleur rosée; cette coupe est lisse, brillante, blanc grisâtre par places; dans d'autres points on peut remarquer des parties comme jaunes, rouges, brunes ou brunes foncées qui sont dues à de la dégénérescence graisseuse ou à des extravasations sanguines. La tumeur laisse écouler un peu de suc surtout quand elle reste exposée pendant quelques temps à l'air. Il n'est pas rare de voir dans un certain nombre de cas la coupe de la tumeur ressembler, quand on y regarde de près, à la tranche d'un livre, car elle est parcourue par de véritables travées qui rayonnent d'un point où se trouve l'origine de la lésion. Virchow a très bien vu ces cas à structure radiaire sur les os du métacarpe et du métatarse où finalement toute trace de tissu osseux avait disparu et où les cartilages articulaires et certaines parties du périoste étaient le seul reste de l'ancien os. Dans ces formes l'on ne remarque généralement qu'une coque fibreuse. Dans d'autres cas on observe de véritables petits tourbillons comme dans les corps fibreux.

Quand on examine des coupes de ces tumeurs au microscope, on constate qu'elles sont formées d'éléments un peu différents suivant les formes. Tantôt ces éléments paraissent être de simples noyaux d'une forme ovale et allongée (tumeurs fibronuclées), tantôt ce sont des cellules allongées en fuseau, minces à leurs extrémités et pourvues de noyaux (tumeurs fibroplastiques). Ces cellules caractérisent le sarcome fasciculé et dans les cas bien nets elles sont larges, comme gonflées, pourvues de plusieurs noyaux; chaque extrémité se prolonge plus ou moins sous forme d'un filament souvent bifide.

Les dimensions de ces cellules fusiformes ou corps fibro-

plastiques sont variables, et Rindfleisch les a distinguées en petites et grandes : ce sont les tumeurs à petites cellules qui donnent lieu aux formes molles encéphaloïdes, les tumeurs à grandes cellules sont plutôt dures et fermes. Ce sont ces cellules qui, lorsqu'elles subissent la dégénérescence se remplissent de petites granulations graisseuses qui commencent à apparaître au niveau de leurs extrémités, aux environs du noyau.

La substance intercellulaire plus ou moins abondante est hyaline et finement granulée. Quand les tumeurs sont adultes, elle prend l'aspect de véritables travées fibreuses qui traversent le néoplasme.

Les cellules fusiformes sont disposées par faisceaux tantôt parallèles tantôt entrecroisées et les vaisseaux de la tumeur, peu nombreux en général, présentent les mêmes directions que ces faisceaux. Je n'insiste pas davantage sur cette structure interne si ce n'est pour dire que l'on pourra trouver quelques myéloplaxes dans ces tumeurs sans que la présence de cet élément leur donne pour cela une signification clinique différente. De même elles pourront se combiner avec du sarcome à cellules rondes, ce qui rend souvent le diagnostic histologique bien embarrassant surtout quand la prédominance n'est pas marquée. Je terminerai en citant un fait de sarcome fasciculé mélanique qui m'a été obligeamment communiqué par M. le Dr Monod ; les grains mélaniques infiltraient le corps des cellules.

La dégénérescence kystique des sarcomes fusocellulaires centraux est rare; quand il y en a ce sont ordinairement des kystes d'extravasations sanguines. Dans un cas de tumeur à grandes cellules il y avait aussi du cartilage dans le néoplasme; enfin dans 3 cas, Gross a trouvé de la calcification et de l'ossification et point remarquable et qui rap-

proche ces sarcomes des ostéoïdes, dans les 3 cas les malades succombèrent à des récidives et à la généralisation.

J'ai déjà dit que la vascularisation n'était ordinairement que peu considérable. Néanmoins dans les faits de Demarquay (Lebert. Traité anat. path., vol. II, p. 591), du professeur Richet (Bull. Soc. chir., vol. V, série 2, p. 21) et d'Urdy (Bull. Soc. anat., série 2, vol. XVII. p. 132 et 180), le sarcome était pulsatile et il y avait même un bruit de souffle, chez le malade du professeur Richet.

Dans celui d'Urdy amputé par mon maître Labbé il y avait un énorme kyste sanguin rempli de liquide brun couleur chocolat mêlé à des débris de fibrine, le fémur était fracturé au-dessous du grand trochanter.

L'inflammation et l'ulcération de la tumeur se voient peu souvent : Birkett a signalé un fait de ce genre. (Guy's Hospital reports, série 3, vol. X, p. 158).

BOSTON MEDICAL
APR 27 1911
LIB

DU SARCOME CENTRAL A CELLULES RONDES.

De tous les néoplasmes du tissu osseux, c'est certainement celui qui a prêté le plus à confusion. Il a été dénommé de façons bien différentes par les divers histologistes. Virchow l'appelle déjà sarcome à cellules rondes; c'est la tumeur embryoplastique de Lebert, le sarcome à tissu de granulation de Billroth, enfin le sarcome encéphaloïde de Cornil et Ranvier. C'est encore lui que les auteurs ont désigné de commun avec les formes molles du sarcome fasciculé, cancer médullaire ou encéphaloïde. Gross range catégoriquement dans cette classe les tumeurs à médulo-

celles de Ch. Robin ; il suit en cela Virchow et la plupart des histologistes allemands.

Le siège du sarcome central globocellulaire est encore l'épiphyse des os longs dans le plus grand nombre des cas ; les os courts du pied et de la main ; il présente ceci de remarquable, c'est qu'il a aussi une prédilection marquée pour les diaphyses des grands os longs des membres ; de tous les néoplasmes centraux, c'est lui qui les atteint le plus fréquemment.

Le tableau ci-dessous qui représente l'analyse de 30 cas bien avérés de cette variété de sarcome nous montrera sa fréquence suivant les os et suivant les membres.

		Ext. sup.	Corps.	Ext. inf.	
Membre inf. 18.	Fémur.....	2	4	4	
	Tibia.....	2			
	Péroné.....	1		1	
	Calcanéum..		4		
Membre sup. 12.	Humérus...	4	1	1	siège inconnu 1
	Cubitus.....	2	1		
	Radius.....			2	

Le fémur et l'humérus tiennent le premier rang, puis vient le cubitus, le radius, le tibia et le péroné, le calcanéum.

8 fois le néoplasme occupait la diaphyse et 16 fois l'épiphyse ; 4 fois le calcanéum.

Les tumeurs sont généralement globulaires ou ovales à contours lisses non bosselés. Elles sont entourées d'une capsule d'enveloppe qui, dans un quart des cas environ est

osseuse, dans le reste des cas est mi-osseuse ou fibreuse tout à fait. Parfois la capsule envoie dans l'intérieur de la tumeur de vraies cloisons qui la divisent en autant de lobes. La capsule, quand elle est osseuse, peut être excessivement mince et même résorbée en certains points, de telle sorte qu'elle prend l'aspect d'une véritable dentelle.

La consistance de ces tumeurs est molle, légèrement élastique, elle cède à la moindre pression et elle est en tout comparable à celle de la pulpe cérébrale. Cette consistance peut donner lieu à une véritable sensation de fausse fluctuation dans un assez grand nombre de cas, et ce sont certainement ces tumeurs qui ont été le plus souvent prises pour des tumeurs fongueuses, et des abcès. Cette consistance est d'ailleurs modifiée par les dégénérescences que subissent les éléments de la tumeur.

Quand on fait une section du néoplasme, on la trouve ordinairement blanche, blanc grisâtre, rouge jaunâtre ou gris rougeâtre; la coupe ressemble comme aspect à de la laitance de poisson.

Elle est traversée par des vaisseaux dont les orifices plus ou moins béants forment de petits points plus foncés à la surface de la tumeur et lui donnent quand elle est très vasculaire comme un aspect piqueté. Avant d'étudier les dégénérescences ou évolutions qui peuvent modifier cet aspect: voyons par quels éléments et comment est constitué le sarcome.

L'élément fondamental est la cellule ronde pourvue d'un noyau rond ou ovale ayant les dimensions des globules de la lymphe ou des globules blancs du sang; les noyaux renferment de 1 à 3 nucléoles, et elle n'a jamais la diversité de forme des cellules du carcinome. Il entre assez souvent dans la structure de la tumeur une certaine quantité de

tissu connectif préexistant ou non à son développement. Les cellules sont entourées par un fin réseau capillaire dont les parois sont elles-mêmes embryonnaires, ce qui explique leur rupture facile, leur dégénérescence non moins fréquente et par conséquent les petites hémorrhagies interstitielles dont est criblée la tumeur.

Toutes ces cellules sont reliées entre elles par une substance peu abondante et amorphe. Gross distingue spécialement deux variétés de sarcomes centraux globocellulaires qui s'éloignent du type général :

1° *Le sarcome lymphadénoïde de Rindfleisch.* Dans cette variété la substance qui se trouve entre les cellules forme un admirable réseau excessivement tenu et disposé de façon qu'à chaque cellule répond une des mailles du réseau.

2° *Lesarcome alvéolaire de Billroth.* — Dans cette seconde variété, les cellules sont agglomérées dans de véritables petits nids constitués par de fines trabécules conjonctives ; ces alvéoles sont ou arrondies, quand la tumeur prend un libre accroissement, ou au contraire allongées quand elles sont pressées les unes contre les autres, de telle sorte qu'il est souvent très difficile de distinguer la tumeur du carcinome et Rindfleisch n'est pas éloigné de penser que ce sont des sarcomes se transformant en carcinomes.

Pour nous, ce que ces sarcomes alvéolaires, sur lesquels C. Weil a fait un remarquable travail que nous avons déjà eu l'occasion de citer à propos des sarcomes hémorrhagiques, présentent d'essentiel, c'est qu'ils sont très vasculaires. Ce sont eux qui donnent naissance le plus souvent à ces vastes développements de vaisseaux qui font penser à un anévrysme, à ces énormes poches sanguines qui masquent la tumeur principale et lui donnent l'aspect d'un kyste.

Le sarcome central à cellules rondes subit facilement les dégénérescences dont nous avons déjà parlé précédemment. Les cellules s'infiltrent de granulations graisseuses, il prend alors une teinte jaunâtre : elles peuvent devenir myxomateuses comme Weil l'a montré dans un cas de sarcome de la tête humérale; les vaisseaux eux-mêmes avaient subi cette dégénérescence, s'étaient rompus et avaient donné à la tumeur la forme hémorrhagique ; dans un cas de Lücke, les amas de cellules rondes étaient entourés de couches hyalines (Virchow's Archiv., t. XXXV, 1866). Enfin, dans un cas (présenté à la Société anatomique en 1876 p. 725 des Bulletins de la Société) il y avait dans la tumeur une notable quantité de matière glycogène comme cela arrive dans les néoplasmes à croissance très rapide.

Mais l'évolution la plus intéressante pour le chirurgien est l'évolution vasculaire et kystique, les deux se trouvant généralement réunies sur la même tumeur. C'est surtout dans les formes lymphadénoïde et alvéolaire que le réseau capillaire prend un développement souvent considérable ; l'on voit de grosses veines et de grosses artères traverser les tissus morbides, leur transmettre leurs pulsations ; quand par une dégénérescence muqueuse ou autre, un de ces vaisseaux se rompt ou que plusieurs cèdent, il se forme des cavités plus ou moins volumineuses remplies de sang qui subit alors toutes les transformations suivant la durée de son séjour. Dans un cas cité dans The Lancet du 28 octobre 1876, le bout inférieur du fémur était dépouillé de son périoste sur une longueur de 12 centimètres et formait la paroi d'un vaste anévrysme faux, il en était de même dans une des observations qu'a eu l'obligeance de nous communiquer le professeur Gross de Nancy. Observ. inéd. n° VII. La production de ces kystes est cause d'une augmentaion rapide de volume du sarcome.

De toutes les dégénérescences, la graisseuse et la muqueuse sont de beaucoup les plus communes, d'où la fréquence des formes colloïdes.

Quant aux formations osseuses et calcaires, elles se rencontrent environ 17 fois sur 100 cas ; la dégénérescence hyaline des vaisseaux 9 fois sur 100 environ.

Que devient l'os lui-même sur lequel le sarcome a pris naissance ? ou bien il est complètement altéré et confondu avec la masse de la tumeur dans laquelle plongent les deux fragments en lesquels il est divisé, ou bien la solution de continuité n'est pas complète et l'on en retrouve les traces sous forme de fragments de dimensions variables qui se résorbent à mesure que le néoplasme se développe. Il est facile de distinguer au microscope les morceaux d'os anciens des ossifications de formation nouvelle ; dans l'os ancien, les canaux de Havers sont régulièrement disposés comme l'on sait, tandis qu'ils sont rudimentaires et irréguliers dans les néoformations. C'est là une notion applicable à toutes les variétés de sarcomes des os.

Des sarcomes périostiques.

1° SARCOMES PÉRIOSTIQUES A CELLULES FUSIFORMES.

Nous abordons l'étude de la variété de sarcome que l'on doit regarder comme la plus pernicieuse, d'après Gross.

Ce sont les sarcomes périostaux de Virchow, les sarcomes fasciculés du périoste de Cornil et Ranvier.

Ces tumeurs dans 23 cas que nous avons relevés avaient le siège suivant :

	Ext. sup.	Corps.	Ext. int.
Fémur		2	5
Tibia	2	1	2
Péroné			
Phalanges (gros orteil)		4	
Métatarsiens		2	
Humérus		2	
Cubitus			
Radius		1	
Métacarpiens. Phalanges.		2	
Os du Carpe		1	

Comme on le voit, elles envahissent aussi bien les diaphyses que les épiphyses, et de plus quand on tombe sur les observations bien prises au point de vue du début exact de la tumeur, l'on trouve presque toujours que c'est au niveau de l'union du corps avec l'extrémité que le néoplasme a pris naissance.

Ces tumeurs acquièrent rarement un volume bien considérable ou tout au moins aussi considérable que les formes étudiées précédemment.

Ils forment des masses entourant complètement l'os sur lequel elles se sont développées, ou au contraire, laissant une partie de sa circonférence intacte. Généralement elles sont dures, élastiques; dans quelques cas, surtout quand les cellules sont petites, elles peuvent être plus molles. A la coupe on voit un tissu grisâtre presque toujours traversé par des travées qui vont comme s'implanter sur l'os et sous forme de rayons ou de lamelles divisent la tumeur en autant de parties ; ces rayons aboutissent ou non au dehors à la capsule fibreuse qui enveloppe ces néoplasmes. Celle-ci est ordinairement formée par la couche fibreuse du périoste qui n'est pas encore envahie et qui, une fois rompue donne libre passage à la masse morbide. Généralement les parties les plus externes de la tumeur sont moins avancées comme évolution que les parties centrales.

Cet aspect tient à ce que le néoplasme se développe par couches successives qui viennent s'ajouter à celles qui sont déjà anciennes et à ce qu'elles s'insèrent perpendiculairement ou obliquement à la surface de l'os. Que devient l'os lui-même? Dans certains cas, il traverse la tumeur et semble complètement intact; cela arrive surtout si la couche corticale compacte est très épaisse comme aux diaphyses des os longs; néanmoins elle peut être érodée, puis envahie et percée, et le tissu sarcomateux végète dans le canal médullaire. C'est la règle quand il existe tout près de la surface des parties spongieuses comme aux épiphyses des os longs; la tumeur s'étend alors presque toujours dans les espaces médullaires, et il devient difficile de distinguer les sarcomes périostiques et les myélogènes.

La tumeur est d'abord lisse à sa surface et ce n'est que

lorsque la prolifération s'étend aux couches extérieures du périoste ou même jusqu'aux parties molles voisines, qu'il se forme des bosselures.

Les éléments dont elle se compose sont en majorité des cellules fusiformes petites ou grandes qui s'emboîtent les unes dans les autres de façon à former comme des faisceaux. Certains sarcomes ne présentent entre les cellules presque pas de substance intercellulaire ; dans d'autres cette substance prend l'aspect fibrillaire, peut s'accuser tellement dans ce sens que l'on croirait avoir affaire à une tumeur fibreuse.

Assez souvent l'on trouve, mais en proportion moindre, des cellules rondes ; elles se trouvent isolées entre les cellules fusiformes ou dans les couches externes les plus jeunes du néoplasme. Les cellules géantes n'y sont pas non plus une rareté ; généralement elles sont plus petites que d'ordinaire ; enfin Virchow signale aussi la présence de cellules stellaires ou réticulées, surtout dans les portions dures du sarcome. Nous les verrons prendre un magnifique développement dans le sarcome ostéoïde.

Ces sarcomes périostiques fusiformes peuvent subir la dégénérescence graisseuse, muqueuse qui donnent alors lieu à la formation de kystes par désagrégation. Jamais ils ne sont vasculaires comme ceux que nous avons déjà eu l'occasion d'étudier. Les phénomènes d'inflammation y sont rares, Jackson néanmoins en cite un cas. (Trans. of the Path., Soc. Lond., vol. XVIII, p. 215).

2° DES SARCOMES PÉRIOSTIQUES A CELLULES RONDES.

Les sarcomes périostiques à cellules rondes ont été confondus par Virchow comme description avec les sarcomes

à cellules fusiformes, qui d'après lui, en contiendraient souvent une quantité plus ou moins considérable, dans les parties jeunes du néoplasme. Néanmoins comme ces éléments peuvent à eux seuls ou du moins en grande majorité constituer des sarcomes périostiques ayant une physionomie différente de celle du sarcome fuso-cellulaire, il est urgent de consacrer à ces tumeurs une description anatomo-pathologique spéciale, ainsi que l'a fait Gross.

Voici quel est leur siège d'après les cas que j'ai pu relever :

	Ext. sup.	Corps.	Ext. inf.
Fémur.....		2	2
Tibia.....	5	1	
Humérus.....	1	3	
Cubitus.....		1	
Métatarsiens.....		1	

La tumeur est généralement piriforme ou fusiforme, d'un volume qui peut atteindre de très grandes dimensions, et cela en peu de temps. Dans un cas de Gross, une tumeur de l'humérus mesurait 17 pouces de circonférence. La capsule dont est entouré le tissu morbide est une capsule de tissu périostique qui se laisse perforer à un moment donné. Comme aspect macroscopique, comme consistance, comme dégénérescence, nous trouvons une ressemblance frappante avec le sarcome central à cellules rondes.

Mêmes variétés histologiques, importantes, adénoïdes et alvéolaires, même tendance à produire des vaisseaux qui donnent à la tumeur dans quelques cas l'aspect d'un énorme kyste sanguin.

L'inflammation de la tumeur est relativement rare, puisque sur 16 cas, nous ne la trouvons notée que deux fois.

La tumeur entoure plus ou moins complètement l'os, l'attaque pénètre à travers la substance compacte dans le canal médullaire qu'elle envahit très rapidement.

Dans certains faits, il est difficile de dire, même quand on a les pièces sous les yeux, si le sarcome a débuté par le périoste ou par la moelle, le néoplasme ayant envahi et la partie périphérique à l'os et sa portion centrale. Cette tendance du sarcome globocellulaire à envahir l'os explique la fréquence relative des fractures spontanées qu'il peut produire.

3° DES SARCOMES PÉRIOSTIQUES OSTÉOÏDES.

L'histoire des tumeurs ostéoïdes ne date que du milieu de ce siècle. Ce fut en 1843, que J. Müller appela l'attention des histologistes et des cliniciens sur les tumeurs ostéoïdes ou fongus ostéoïdes remarquables par leur tendance à former des produits ossiformes. Malgré leur malignité, J. Müller les sépara du cancer proprement dit et les rattacha plutôt à des productions du tissu conjonctif. Deux ans après, Lebert dans son Traité d'anatomie pathologique comprit les tumeurs ostéoïdes de Müller, parmi les tumeurs homéomorphes et par conséquent bénignes, tandis que Stanley, en 1849, les rangeait parmi les tumeurs malignes et les désignait sous le nom de tumeurs malignes osseuses. Il y avait donc une confusion qui résultait de ce que l'on englobait sous une même dénomination de tumeur ostéoïde une foule de tumeurs de nature différente présentant ce point de commun, la tendance à former de l'os. Cette confusion ne fit que s'accroître avec les travaux de Rokitansky, Schuh, Gerlach et Paget, etc., qui regardèrent la tumeur ostéoïde comme un carcinome ossifiant, tandis

que Förster pensait qu'il s'agissait d'enchondromes périphériques avec production considérable de masses osseuses. Les travaux de Virchow sur l'ossification et l'ostéogénèse normale firent faire un grand pas à la question ; Volkmann se fondant sur ces recherches, montra que la plupart des tumeurs ostéoïdes de J. Müller devaient être rangées parmi les sarcomes et qu'il ne fallait nullement appliquer ce terme aux sarcomes ossifiants en général. La tumeur ostéoïde est, en effet, formée de substance ostéoïde. Telle que l'entend Virchow, c'est une conception histologique, tandis que le terme ossifiant n'est que la traduction d'un examen microscopique et signifie simplement que la tumeur renferme des produits osseux ou ossiformes. Virchow se range absolument à l'avis de Volkmann qui admet que les tumeurs de substance ostéoïde peuvent se rattacher aux sarcomes, aux chondromes, aux carcinomes ; qu'il y a des sarcomes, des chondromes et des carcinomes ostéoïdes. La tumeur ostéoïde présente, en effet, toujours en certains points le tissu pathologique primitif sur lequel s'est, pour ainsi dire, greffée l'ostéoïde.

Le tissu ostéoïde, tel que l'a décrit Virchow, tel que le décrivent aussi Cornil et Ranvier, est identique au tissu que l'on trouve dans les os rachitiques sous le périoste. Là, les trabécules osseuses au lieu de présenter des corpuscules osseux et des lamelles parallèles, montrent des corpuscules osseux anguleux avec beaucoup moins de canalicules que d'ordinaire au sein d'une substance fondamentale homogène ou parsemée de granulations calcaires distinctes. Au lieu d'être séparée par du tissu médullaire, les trabécules sont situées au milieu d'un tissu fibreux parcouru par des vaisseaux et les espaces et canaux plasmatiques de ce tissu sont en large communication avec les corpuscules

anguleux des travées ostéoïdes. Telle est la substance ostéoïde.

Le sarcome ostéoïde, car c'est de lui que nous nous occuperons spécialement, est toujours un sarcome périostique; il en a été ainsi dans les nombreux cas rassemblés par Gross et dans tous ceux que nous avons pu recueillir et examiner nous-même. La substance ostéoïde réfringente vient prendre la place de la substance intercellulaire des sarcomes périostiques, fuso-cellulaires et globo-cellulaires et constitue alors une tumeur à aspect tout différent de la première, surtout quand ces dépôts ont pris une grande extension. En somme, le sarcome ostéoïde n'est qu'une variété, qu'une transformation des deux espèces de sarcomes périostiques que nous avons décrites; mais il prend une physionomie non seulement anatomo-pathologique, mais encore clinique tellement spéciale qu'il est absolument nécessaire de le décrire séparément; il se constitue en type aussi bien que les autres espèces du sarcome des os.

Des deux variétés fuso-cellulaires et globo-cellulaire, celle qui subit le plus souvent la transformation ostéoïde est la première; ainsi sur 21 cas, 14 fois le sarcome était fasciculé, 5 fois à cellules rondes et 2 fois il était formé d'un mélange des deux espèces de cellules.

Avant d'aborder l'étude anatomique de ces sarcomes et de leur transformation, voyons quel est leur siège de prédilection.

D'après Senftleben, ce seraient les extrémités des grandes diaphyses osseuses, au niveau du point où cette diaphyse s'unit à l'épiphyse; ainsi le tibia et le fémur au niveau de leurs extrémités inférieures et supérieures voisines de l'articulation du genou. En additionnant nos cas inédits à

ceux publiés par Gross nous trouvons les chiffres suivants pour les différents os longs des membres ;

Fémur, 27 ; tibia, 14 ; péroné, 2 ; humérus, 6 ; radius, 2 ; cubitus, 1.

Il est remarquable de voir que les os longs de la main et du pied n'en sont pas atteints, tandis que le fibro-sarcome ossifiant est si fréquent au gros orteil.

36 cas où j'ai pu recueillir le siège exact, nous donnent lesindications suivantes

	Ext. sup.	Corps.	Ext. inf.
22 Fémur.....	4	3	15
6 Tibia.....	2	3	1
3 Humérus.....	2	1	
2 Radius.....		2	
3 Cubitus.....	1	2	

On voit immédiatement la prédominance des membres inférieurs.

Le volume des sarcomes ostéoïdes peut devenir très considérable ; ils forment d'énormes tumeurs qui donnent à l'os sur lequel ils se sont développés soit la forme d'un fuseau quand c'est le corps qui en est le siège principal, soit la forme d'une massue quand c'est à l'extrémité que la lésion a débuté. Le néoplasme en effet n'est jamais ramassé sur lui-même, il s'étend sur une assez grande longueur et occupe souvent la moitié, les deux tiers de l'étendue du levier osseux où il a pris son développement.

La consistance est bien variable suivant les points. Elle est tantôt dure comme de la pierre, d'autres fois molle et fluctuante, avec tous les degrés intermédiaires, la surface est tantôt lisse, formée d'une seule masse, d'autres fois au contraire lobulée, bombée.

Quand on fait une section de la tumeur et de l'os qui la supporte, l'on trouve que le corps de l'os ou son extrémité relativement saine traverse la masse morbide diamétralement. On remarque que la substancecompacte soit périépiphysaire, soit périmédullaire, semble beaucoup plus épaisse en certains points tandis qu'en d'autres elle est amincie, même perforée, détruite et que le néoplasme communique directement avec la cavité médullaire ; celle-ci présente çà et là des noyaux sarcomateux qui pourront exister même loin de la tumeur. Ce fait peut se présenter sans qu'il y ait perforation des parois du canal de la moelle. Ce que le sarcome ostéoïde offre de particulièrement grave, surtout pour l'intervention, c'est qu'il se produit des noyaux sarcomateux dans l'épiphyse opposée à celle qui est atteinte, et même dans l'os immédiatement supérieur à celui qui est pris ; tel le cas de Stanley où la moelle du fémur était infiltrée par le néoplasme dans un cas d'ostéoïde du tibia.

La masse de la tumeur entoure plus ou moins complètement l'os sur lequel elle est appliquée. De lui se détachent souvent une multitude d'aiguilles osseuses qui, partant d'une masse ossiforme appliquée sur l'os,rayonnent vers la périphérie dans la portion molle du sarcome. Dans d'autres cas, la substance ostéoïde est appliquée sous forme de lamelles superposées plus ou moins régulièrement autour de l'os; dans d'autres cas enfin toute la masse de la tumeur semble ossifiée, tellement est considérable la proportion de substance ostéoïde. Quant aux parties molles, elles sont répandues autour des masses osseuses et présentent la physionomie soit du sarcome fasciculé, soit du sarcome globo-cellulaire, c'est-à-dire qu'on pourra y voir des parties de couleurs variables avec foyers sanguins, poches kys-

tiqnes plus ou moins nombreuses, séreuses ou hématiques et dont l'une contenait dans un cas 3 litres de sang. Les dégénérescences muqueuses et graisseuses ne sont pas rares.

Outre les produits ostéoïdes, le sarcome renferme fréquemment des masses de tissu fibreux et surtout des produits cartilagineux qui le rendent alors bien voisin du chondrome ostéoïde, et bien difficile à distinguer de lui, même au microscope. Volkmann admet d'ailleurs la transformation du chondrome ostéoïde en sarcome ostéoïde.

La tumeur est enveloppée par une capsule fibreuse qui n'est autre qu'une partie du périoste et qui se continue aux limites du mal avec le périoste de l'os sain. Cette coque qui peut être ossifiée elle-même est rompue assez souvent et alors la masse néoplasique végète dans les tissus environnants (muscles, etc.) qui d'abord n'avaient été qu'écartés et distendus par elle.

Des phénomènes inflammatoires peuvent survenir dans ces tumeurs 11 fois sur 100 ; il se produit alors dans certains cas de véritables cavités fongueuses qui communiquent à l'extérieur par des fistules et qui contiennent des fragments d'os nécrosés (Volkmann. Abhand. Naturforsch. Gesellschf, in Halle, t. IV) et du pus. L'ulcération et la gangrène ont été dans certains cas causées par l'intervention chirurgicale (incision exploratrice, cautérisation actuelle).

L'examen microscopique nous montre la tumeur formée de travées ostéoïdes et d'éléments cellulaires.

Dans la majorité des cas, la substance intercellulaire est simplement calcifiée de telle sorte que les éléments cellulaires sont rendus libres par une simple addition d'acide chlorhydrique. Dans d'autres points, la tumeur est arrivée à produire du tissu ostéoïde. Grohe a divisé d'après cela

les sarcomes ostéoïdes en sarcomes spongoïdes et sarcomes ossifiés, les premiers caractérisés par une simple infiltration calcaire, les seconds par la formation d'os nouveau. Cette distinction, d'après Gross, est complètement inutile, car la calcification n'est que le premier stade du processus général de l'ossification.

Nous en avons fini maintenant avec l'étude anatomo-pathologique proprement dite des sarcomes des os des membres.

Il nous reste à résoudre quelques questions générales soit d'anatomie soit de physiologie pathologique relatives à l'état des articulations, à la production des fractures pathologiques, à l'envahissement et à la généralisation des ostéosarcomes.

De l'état des articulations dans l'ostéosarcome des membres.

Un fait qui a toujours vivement excité l'attention des cliniciens et des anatomo-pathologistes dans l'histoire des ostéosarcomes des extrémités des grands os longs et des os en général, c'est l'intégrité relative dans un grand nombre de cas de la jointure voisine du néoplasme.

Ce fait était regardé comme tellement constant que dans le mémoire présenté par le Dr Gillette à la Société de chirurgie, il constitue une des bases du diagnostic différentiel de la tumeur blanche et de l'ostéosarcome juxtaarticulaire.

M. le Dr Poinsot, dans le travail qu'il présenta à la même Société, en 1877, montra que l'intégrité de l'article n'est pas un fait constant; il signale l'opinion de Virchow qui déjà était loin de faire de l'absence de lésions articulaires

une loi générale. Il montra par quelques observations le bien fondé des doutes de l'anatomo-pathologiste allemand.

Enfin dans les deux longs articles que le professeur Gross, de Philadelphie, consacre à l'étude des sarcomes des os longs, nous trouvons ces doutes plus accentués encore et reposant sur des données plus précises que celles que l'on avait eues jusque-là. Nous avons voulu vérifier les faits avancés par le chirurgien américain et nous rendre compte par nous-mêmes du degré de fréquence de l'envahissement de l'articulation dans les cas d'ostéosarcomes juxtaarticulaires. Le dépouillement de 125 observations de sarcomes des extrémités nous a donné les résultats suivants : les surfaces articulaires et l'articulation étaient envahies 20 fois ou 1 fois sur 6 ; ce qui constitue comme on le voit un chiffre respectable.

L'analyse détaillée des cas nous a montré de plus que : dans 86 cas de sarcomes myélogènes ou centraux 16 fois la jointure était malade, soit 1 fois sur 5. Dans 39 cas desarcomes périostaux 4 fois, presque 1 fois sur 10. Il semble donc d'après ces chiffres, que la jointure soit plus fréquemment prise quand l'ostéosarcome est central que quand il est périostal.

Les résultats de Gross ne s'éloignent pas sensiblement de ceux que je viens de signaler, du moins pour les sarcomes centraux puisqu'il trouve l'articulation malade 22 fois sur 100 cas.

Il n'en est pas tout à fait de même pour les sarcomes périostaux où il ne donne qu'un chiffre moins considérable, 7 fois sur 100, soit 1 fois sur 14 à peu près. Notre statistique repose sur un nombre trop restreint de faits pour que nous ayons la prétention de lui donner une valeur absolue. Mais ce qu'elle montre, ainsi que celle du professeur Gross, c'est

une différence assez grande en faveur des ostéosarcomes centraux comme disposition à envahir les jointures voisines.

Gross est allé plus loin encore et a cherché si parmi les variétés de sarcomes centraux et périostaux il n'y avait pas de différence comme tendance à l'envahissement.

Voici quels sont ses chiffres :

		Articulation prise.
Sarcomes myélogènes.	Cellules géantes.....	14 sur 100.
	— rondes.....	25 —
	— fusiformes...	25 —
Sarcomes périostaux.	Cellules rondes.....	15,38 —
	— fusiformes...	0 —
	Ostéoïdes.....	6 —

Les premiers concordent presque absolument avec ceux que nous avons trouvés nous-même. Quant à ceux de la seconde série, ils sont moins élevés. Cela tient à ce que sur 23 cas de sarcomes fuso-cellulaires et périostaux, 4 fois l'article avait été envahi.

Maintenant que nous connaissons la fréquence relative de l'envahissement articulaire, nous avons à parcourir les lésions que l'articulation peut présenter.

Elles varient depuis les plus légères jusqu'à la destruction complète, et le fait capital, c'est la résistance du cartilage à l'invasion du néoplasme. Ainsi, dans un cas de sarcome périostal à cellules fusiformes de l'extrémité inférieure du tibia, la tumeur passa du tibia sur l'astragale, qu'elle attaqua sans toucher à l'articulation tibio-tarsienne, qui était absolument respectée.

Dans une première catégorie de faits, l'article est le sujet de manifestations irritatives, inflammatoires. On remarque

l'adhérence des cartilages articulaires entre eux par des néomembranes plus ou moins bien organisées. Dans d'autres cas, c'est un épanchement de sérosité roussâtre qui a été observé, et les cartilages ne sont nullement attaqués. Ce sont là, en somme, les lésions d'une arthrite de voisinage qu'avait déjà signalées Ranvier, dans les cas de sarcomes épiphysaires.

La seconde catégorie est de beaucoup la plus importante. Il y a envahissement proprement dit. En ouvrant l'articulation, ou plutôt en faisant une coupe médiane de toute la tumeur et des os qui la supportent, on constate tous les degrés d'altération, depuis les adhérences, la simple érosion, l'amincissement du cartilage, jusqu'à la destruction la plus complète des épiphyses et la présence dans la jointure de masses néoplasiques plus ou moins volumineuses. L'espèce de caverne, en laquelle est transformée l'ancienne cavité normale, communique largement avec les kystes dont est creusée la tumeur osseuse ou en est indépendante ; elle contient des restes de cartilage qui sont tombés dans son intérieur et n'ont pas disparu complètement ; dans certains cas, une des épiphyses, celle qui n'a pas été le point de départ du sarcome, est encore intacte, tandis que l'autre est absolument détruite ; plus souvent elle commence à être lésée à son tour comme surface cartilagineuse. Dans certaines observations, on a trouvé le cartilage diarthrodial littéralement criblé d'une multitude d'orifices qui le faisaient ressembler à une pomme d'arrosoir. Tels les cas de Volkmann (Arch. fur Klinische Chirurgie Langenbeck, t. XV, p. 362) et Steudener. Quand les cartilages sont détachés et libres dans la cavité, ils peuvent conserver leurs caractères normaux, ou bien ils sont complètement altérés, noirâtres et presque méconnaissables. Quant

aux ligaments et à la synoviale, ils sont envahis par le néoplasme et souvent il n'en reste plus aucune trace. La cavité pathologique peut contenir outre les débris osseux cartilagineux et néoplasiques une quantité plus ou moins grande de sang à divers degrés d'altération. Dans un cas, le contenu ressemblait absolument à de la suie délayée. Dans un autre cas, le genou était rempli par un épanchement sanguin considérable et peu modifié. Généralement, alors, la masse fongueuse, qui constitue le sarcome est vasculaire et a versé le sang dans l'espèce de kyste en lequel la jointure a été transformée.

Comment se fait l'envahissement de l'articulation ? C'est là une question bien intéressante. Le néoplasme envahit la jointure directement en altérant et en détachant le cartilage articulaire, ou bien il y pénètre par les points des extrémités osseuses dépourvues de revêtement cartilagineux (tels que points d'insertion des ligaments, etc.), ou bien encore en débordant les surfaces articulaires et en les altérant consécutivement.

Il m'a semblé en parcourant les observations que le premier mode d'envahissement appartient surtout aux sarcomes myélogènes ou centraux, tandis que le second est plutôt le fait des sarcomes périostaux.

Dans le premier cas, la lamelle osseuse sous-cartilagineuse étant détruite par le néoplasme, la substance même du cartilage est attaquée par lui. Celui-ci est aminci, érodé, comme décortiqué par la masse morbide ; dans d'autres cas il est véritablement détruit, et se transforme en éléments sarcomateux. Billroth et Czerny (Beiträge zür Geschwulstlehre, dans Archiv. für Klinische Chirurgie de Langenbeck, t. XI, 1869), ont démontré que le cartilage offrait particulièrement une disposition à être envahi par

le sarcome alvéolaire. Les alvéoles du cartilage se remplis sent de cellules proliférantes et la substance fondamentale disparaissant peu à peu, le cartilage passe à l'état de sarcome. Billroth cite à l'appui de son opinion deux cas de sarcomes alvéolaires pulsatiles où l'on pouvait observer ces caractères histologiques.

Les sarcomes périostaux semblent plutôt envahir l'article par ses côtés et non par les épiphyses. L'étude de la pièce qui nous a valu la bienveillante attention de M. le professeur Le Fort, nous a montré les faits suivants. L'articulation du genou est presque intacte et, en l'ouvrant, au premier abord, l'on croit à sa complète intégrité. Mais en l'examinant à sa face postérieure, on trouve que la masse néoplasique a fait irruption en arrière au niveau du ligament croisé postérieur et des insertions des ligaments croisés ; là le cartilage est érodé. De plus, elle fait aussi irruption par l'intermédiaire d'une communication entre l'articulation tibio-péronière supérieure qui est complètement détruite avec l'articulation fémoro-tibiale. On trouve signalé dans plusieurs observations cette pénétration par l'espace intercondylien dans des cas de sarcomes de l'extrémité inférieure du fémur. Dans deux cas où la cavité cotyloïde avait été envahie par un sarcome de l'os iliaque, c'était par le fond de la cavité cotyloïde que le néoplasme avait pénétré dans l'article ; il avait pour ainsi dire évité le cartilage.

Il semble donc bien, d'après ces faits, que le cartilage forme comme une véritable barrière et ne se laisse envahir que tardivement et de préférence par certaines variétés de tumeurs.

L'articulation étant constituée par deux épiphyses, comment se fait l'envahissement de celle qui n'a pas été primi-

tivement le siège du sarcome? Il est facile de répondre à cette question par des faits. Dans le cas qu'il nous a été donné d'observer directement (obs. n° 17) le périoste de l'extrémité inférieure du fémur commençait à être envahi et le cartilage articulaire du fémur était absolument intact, même au niveau de la partie postérieure des condyles fémoraux. Là, l'envahissement semblait se faire par la périphérie. Dans l'observation inédite du Dr Gillette (n° 3), le cartilage de l'humérus était altéré au niveau du point auquel correspondait la cupule du radius absolument détruite, comme s'il y eût là une véritable transmission d'une surface à l'autre. Dans un cas signalé par H. Gray, dans son mémoire sur les tumeurs myéloïdes, le néoplasme, après avoir détruit le cartilage du fémur, avait poussé un bourgeon articulaire qui attaquant le cartilage du tibia l'avait détruit et s'était ensuite insinué librement dans le tissu spongieux de l'épiphyse. Le même fait a été observé un assez grand nombre de fois.

Enfin Gross rapporte plusieurs cas où l'ostéosarcome avait envahi l'épiphyse supérieure en suivant les ligaments qui lui servaient de conducteur. Butlin aurait observé un sarcome myéloïde du tibia qui avait envahi le fémur en suivant les ligaments croisés (Gross, Americ. Journal of med. Sc., 1879, p. 351).

Pour terminer cette étude des lésions articulaires dans l'ostéosarcome juxtaarticulaire, il nous reste à indiquer le degré de fréquence pour chaque articulation.

Sur 4 cas d'ostéosarcome intéressant l'épiphyse supérieure du fémur, 1 fois la hanche a été lésée.

Sur 103 cas d'ostéosarcomes des extrémités du fémur et du tibia répondant au genou, 12 fois l'articulation fémoro-tibiale a été envahie.

Dans 18 cas d'ostéosarcomes de l'extrémité supérieure de l'humérus, l'épaule a été lésée 3 fois.

Dans 5 cas d'ostéosarcomes du coude, l'articulation a été envahie 3 fois.

Enfin dans 5 cas d'ostéosarcomes du poignet, l'article a été malade 1 fois.

Nous ne voulons rien préjuger des chiffres faibles que nous ont fournis le poignet, le coude et la hanche. Il est cependant remarquable de voir le genou lésé 1 fois sur 9, tandis que l'épaule l'a été 1 fois sur 6 et le coude dans plus de la moitié des cas. Il y a là plusieurs facteurs importants qui sont en jeu, qui sont variables et d'où dépend certainement la fréquence de l'envahissement articulaire, tel le temps qui a séparé le début de l'affection de l'instant de l'intervention, telle encore la nature du néoplasme.

Des fractures spontanées dans l'ostéosarcome des membres.

L'évolution anatomo-pathologique des ostéosarcomes des os des membres nous présente assez souvent pour que nous devions y insister, un accident qui se traduit par un fait clinique très remarquble, je veux parler des fractures pathologiques dites encore fractures spontanées.

L'histoire des fractures spontanées dans le cancer des os est de date relativement ancienne. Le premier exemple de ce genre a été publié par Jean-Louis Petit en 1723 (Maladies des os, 1723, t. II. p. 363). D'autres cas furent publiés ensuite : mais c'est à Dupuytren que revient l'honneur d'avoir fait sur ce point les premières autopsies complètes. Nous trouvons dans ses leçons orales un cas de fracture de

cuisse chez une femme atteinte d'ostéosarcome du fémur, qu'il amputa et qui guérit en quatre mois.

L'examen du membre lui montra la peau et le tissu cellulaire sous-cutané, squirrheux et lardacés. Les muscles et les tendons étaient convertis dans les mêmes tissus ; la partie inférieure du fémur fracturée présentait çà et là des esquilles contenues dans des foyers remplis de sanie ; plus au centre de l'os on ne voyait que l'espèce de putrilage déjà décrit, et à quelques lignes des cartilages articulaires, l'os était converti en un tissu squirrheux contenant des portions non encore désorganisées ; pas d'altération ni des cartilages, ni de l'articulation (Leç. orales, tome I, p. 49).

Blandin, dans la *Gazette des Hôpitaux* de 1832 (t. I, p. 522), décrit aussi un ostéosarcome à coque de l'extrémité supérieure du fémur avec fracture à ce niveau. Le col du fémur était transformé en une coque osseuse renfermant une matière squirrheuse, compacte, criant sous le scalpel comme de la couenne de lard, jaunâtre à l'extérieur et rosée dans le centre. La substance compacte du fémur et des autres os longs se réduisait en menus fragments sous le moindre effort et le canal médullaire renfermait, au lieu de moelle, une matière semblable à celle que l'on avait trouvée sous le col du fémur. Les os du crâne étaient complètement ramollis..

La plupart des auteurs que je viens de citer réunissaient sous le même titre étiologique la solution de continuité des os ; c'était toujours de fractures chez des cancéreux qu'il s'agissait, vu que le sarcome des os et le cancer proprement dit étaient absolument confondus.

De plus, de même que Malgaigne, ils admettaient deux variétés de fractures chez les cancéreux, l'une par altération directe de l'os, l'autre par raréfaction du tissu osseux, analogue à la raréfaction sénile et due à la cachexie cancé-

reuse. Quant à la consolidation de ces fractures, elle était regardée comme très rare toutes les fois qu'il y avait altération de la substance osseuse par le cancer.

Les travaux contemporains ont séparé la fracture par sarcome, de la fracture par cancer proprement dite. En effet le cancer vrai des os (le carcinome) est presque toujours secondaire s'il ne l'est pas constamment, tandis que le sarcome est une tumeur primitive de l'os, l'altérant au même degré et souvent bien rapidement.

La fracture pathologique sous l'influence du moindre traumatisme, d'un effort même très peu considérable peut survenir sur l'os à deux états différents. L'os porte manifestement une tumeur ou bien il n'en porte pas d'appréciable.

Dans le premier cas, la fracture se fait par suite de lésion de l'os de dehors en dedans ; dans le deuxième cas elle a lieu par l'envahissement de la lame compacte de dedans ou dehors. Nous tenons à insister sur ces deux physionomies différentes que peuvent présenter les fractures spontanées.

La fracture peut se montrer sous des aspects variables, suivant qu'elle affecte l'une ou l'autre forme.

Dans le premier cas, on voit les deux fragments osseux baigner dans une masse néoplasique qui a altéré leur tissu compacte spongieux et médullaire ; c'est comme une sorte de kyste qui renferme les deux bouts de l'os fracturé. Dans un certain nombre de faits on rencontre dans le foyer morbide plusieurs fragments provenant de la destruction du tissu osseux.

Dans le deuxième cas, l'os se brise en un point de sa longueur, puis se forme là une tumeur qui en impose pour le cal et cela d'autant mieux qu'elle peut prendre de la consistance et simuler une consolidation.

Les deux cas suivants sont deux exemples remarquables de fracture spontanée de la dernière catégorie. « On apporta un jour à l'hôpital de la Pitié un charretier qui s'était cassé l'extrémité supérieure de la jambe en se retournant pour donner un coup de fouet. Au bout de trois semaines pas de traces de consolidation, mais on constatait au niveau de la fracture une tuméfaction pâteuse qui augmentait graduellement de volume. M. le professeur Richet dut pratiquer l'amputation de la cuisse et il trouva à l'autopsie du membre amputé une tumeur fibroplastique de l'extrémité supérieure du tibia. » (Thèse Chibrac. Des fractures spontanées, observ. XV, 1879.)

« Une femme de 46 ans se fait, sans cause bien appréciable, une fracture à l'union du tiers supérieur avec le tiers moyen du fémur.

« La consolidation a lieu, mais vers le soixante-dixième jour apparaît sur la face extérieure et interne du fémur, une tumeur pulsatile qui augmente rapidement. La malade meurt et l'on trouve à l'autopsie les deux fragments enveloppés d'une masse qui a presque envahi tout le canal médullaire de l'os. » (Bulletins de la Société anatomique, 2e série, tome II, p. 241.)

Enfin voici encore un fait intéressant rapporté dans les mêmes (Bulletins 1874, p. 152 et 688). Une femme de 40 ans se fracture le fémur en deux endroits différents à quelques jours d'intervalle. Elle meurt de cachexie et l'on trouve à l'autopsie que ces fractures siègent au niveau d'un sarcome embryonnaire sous-périostal du corps du fémur qui avait envahi le canal médullaire. Je ne ferai que citer comme rareté pathologique le fait de Butter où une fracture spontanée dans un cas d'ostéosarcome du fémur fut suivie de la formation d'un anévrysme faux sous-périostal (The Lancet, 28 octobre 1876).

Le nombre des fractures d'un os atteint d'ostéosarcome peut être considérable et dépend absolument de l'altération plus ou moins étendue du tissu osseux. C'est ainsi que dans le cas de tumeur à myéloplaxes généralisée, dont les pièces m'ont été obligeamment communiquées par mon ami Ramonat, interne de M. le professeur Le Fort, le fémur était le siège de quatre à cinq fractures depuis son épiphyse inférieure jusqu'au niveau du col ; elles lui donnaient tout à fait la forme d'un fémur ostéo malacique. Il en était de même du cas inédit du professeur Gross, de Nancy. Il y avait trois fractures sur le fémur, toutes trois à des endroits différents (obs. VII).

Les fractures dues au sarcome des os peuvent-elles se consolider? Nous devons aujourd'hui répondre par l'affirmative. Il y a quelquefois tendance à la consolidation et je n'en donnerai pour preuve que l'observation du professeur Gross de Nancy citée plus haut.

Quel est le mécanisme de cette consolidation qui rarement arrive à terme, puisque le membre est enlevé ou le malade emporté par la cachexie? Il se produit évidemment comme cela a été observé, une ébauche de cal. Il se fait, comme l'a observé Ranvier, une production normale de tissu cartilagineux aux dépens du néoplasme absolument comme s'il s'agissait d'une fracture simple. La calcification peut lui donner une certaine solidité, mais il ne tarde pas à être envahi et détruit. Quand le sarcome est ossifiant, c'est-à-dire a de la tendance à produire des tissus ossiformes, le cal peut devenir consistant, mais il en est rarement ainsi ; ordinairement constitué par des éléments de la tumeur, il suit son évolution et c'est ainsi que nous avons vu les trois cas de fractures successives dont

nous parlions plus haut se réunir en une seule masse et constituer l'ostéo-sarcome obs 7).

Les fractures spontanées affectent surtout les os de la cuisse et du bras. Le fémur et l'humérus composent à eux seuls le squelette de ces deux segments de membre et sont de plus très souvent atteints. C'est ce qui nous explique cette prédilection. En parcourant nos observations, nous avons trouvé onze fractures spontanées du fémur et 8 de l'humérus. Quant aux os de la jambe et de l'avant-bras, ils sont moins fréquemment fracturés. Nous n'avons trouvé le tibia fracturé que 5 fois, le péroné 2 fois, il n'y a pas eu de fracture notée pour les os de l'avant-bras. Plusieurs raisons peuvent être mises en avant pour expliquer cette moindre fréquence. D'abord ces os, au nombre de 2 pour le segment dont ils forment le squelette, se soutiennent réciproquement surtout quand l'altération ne porte que sur l'un d'eux; ils sont moins souvent le siège d'ostéosarcomes, si ce n'est le tibia dont l'extrémité supérieure, est comme nous l'avons vu, un de leur siège de prédilection; mais cette extrémité elle même est très volumineuse et résiste volontiers quand son envahissement n'est pas complet.

Un dernier point que nous avons recherché, c'est la fréquence des fractures pathologiques pour chaque variété de sarcome. Il est incontestable que le sarcome myelogène globo-cellulaire tient à ce point de vue le premier rang.

Les chiffres obtenus par Gross sont les suivants :

Sarcomes centraux	giganto-cellulaires.	4 0/0
	fuso-cellulaires	44
	globo-cellulaire....	50
Sarcomes périostaux.	globo-cellulaires ...	70
	fuso-cellulaires	11
	ostéoïdes	3

De l'infection et de la généralisation dans l'ostéosarcome des membres.

L'ostéosarcome amène fréquemment, une infection locale et générale absolument comme le plus mauvais carcinome. C'est un fait qui a été noté bien des fois, sur la gravité duquel tous les auteurs ont insisté, et que nous allons essayer de mettre en lumière en montrant les variations de la généralisation suivent les espèces de sarcomes.

Un premier point qui nous a vivement intéressé est le suivant: 1° rechercher quels sont les sarcomes qui, nés hors du canal médullaire, se propagent le plus facilement dans lui, infectent par conséquent tout l'os et rendent son ablation totale nécessaire, si l'intervention veut être rationnelle ; 2° quels sont les sarcomes dans lesquels on voit se développer le plus souvent des noyaux dans l'os immédiatement supérieur, sans aucune continuité de la lésion, comme si l'infection portait sur le squelette du membre ? Voici à cet effet les résultats auxquels nous sommes arrivés : pour les sarcomes centraux, la moelle n'est prise secondairement que dans les cas de sarcomes épiphysaires, elle est envahie aussi bien par les tumeurs à myéloplaxes, les sarcomes fusiformes et globo-cellulaires ; quoique l'on trouve dans les trois cas et assez souvent des masses d'ostéite condensante qui obstruent la lumière du canal médullaire, les sarcomes fusiformes semblent infecter plus fréquemment que les autres (je ne parle pas du sarcome à myéloplaxes pour lequel c'est une grande rareté), les os immédiatement supérieurs.

Les sarcomes périostiques nés hors du canal médullaire y pénètrent avec une grande fréquence, soit qu'ils siègent sur les diaphyses ou les épiphyses ; le sarcome fuso-cel-

lulaire semble plus malin à cet égard que le globo-cellulaire. Le sarcome ostéoïde s'accompagne souvent de noyaux sarcomateux dans les parties de l'os non atteintes ou dans l'os supérieur. Les produits ostéitiques protecteurs se trouvent là aussi bien que dans les cas précédents.

Tous ces faits se rattachent intimement à la question des récidives après l'ablation des ostéosarcomes des membres. Ce sont les sarcomes périostiques qui les présentent le plus fréquemment, ce sont eux aussi qui récidivent le plus souvent :

		Récidives locales.
Sarcomes périostiques	fuso-cellulaires....	60 0/0
	globo-cellulaires..	50
	ostéoïdes.....	40
Sarcomes centraux	globo-cellulaires .	25
	fuso-cellulaires...	20
	à cellules géantes.	8

Les récidives successives deviendraient d'après Billroth de plus en plus molles à mesure qu'elles se reproduisent.

Le second point à élucider, eu égard à l'infection que je pourrai appeler locale, est la fréquence de l'envahissement des parties molles et des ganglions.

Voici les chiffres auxquels est arrivé Gross et qui concordent avec les résultats que nous avons nous même trouvés :

		envahissent les tissus adjacents	infectent les ganglions
Sarcomes périostiques.	Cellules fusiformes.	44 sur 100	0 sur 100
	— rondes..	50	7,69
	Ostéoïdes.....	40	6,25
Sarcomes centraux.	Cellules rondes....	66	8,33
	— fusiformes.	18	0
	— géantes..	12	0

En somme, comme fréquence d'envahissement des parties molles et rupture de la capsule, soit osseuse, soit ostéo-fibreuse ou fibreuse qui les entoure, on peut les classer de la façon suivante :

Sarcomes à cellules rondes, périostiques et centraux ; sarcomes périostiques ostéoïdes et fuso-cellulaires, sarcome central fuso-cellulaire et sarcome à cellules géantes. Ce sont les sarcomes à cellules rondes, quel que soit leur siège, qui tiennent la tête ; ce sont généralement des sarcomes mous, dits encéphaloïdes et à croissance rapide.

Quant aux ganglions, c'est le propre des sarcomes en général de ne les infecter que rarement. Cela est aussi vrai pour les ostéosarcomes des membres. Il n'est pas rare de trouver notés dans les observations des engorgements ganglionnaires ; mais ces engorgements ont pour la plupart disparu après l'amputation du membre portant la tumeur, ce qui fait penser que c'étaient des engorgements par irritation inflammatoire plutôt que des engorgements néoplasiques, comme cela se voit si fréquemment pour le cancer. De plus les ganglions ne sont pas signalés comme durs, de cette consistance si spéciale aux ganglions cancéreux.

J'ai rencontré la dégénérescence ganglionnaire bien avérée dans trois variétés de sarcomes, les sarcomes globocellulaires centraux et périostiques et le sarcome ostéoïde. Les ganglions ne se prennent pas dans les cas de sarcomes fuso-cellulaires et myéloïdes. Les ganglions ont été trouvés sarcomateux 3 fois dans 47 cas de sarcomes globocellulaires, soit 1 fois sur 14 et 3 fois dans 32 cas de sarcome ostéoïde, soit une fois sur 12 à peu près. Ce qui fait à peu près 7 et 8 fois sur 100 fois. Gross a trouvé des chiffres presque analogues dans le tableau qu'il a dressé à ce

sujet et qui est inscrit ci-dessus. Il semble résulter de cette immunité relative du système lymphatique que ce n'est pas par lui qui doit se faire la généralisation du sarcome, mais bien par une autre grande voie de la circulation sanguine.

La thèse de Rey nous offre cependant un exemple remarquable de lésions étendues du système lymphatique dans un cas de sarcome globo-cellulaire du cal- canéum. Les lymphatiques du membre inférieur étaient gorgés de cellules sarcomateuses ; les ganglions inguinaux iliaques et lombaires étaient sarcomateux jusqu'au niveau du réservoir de Piecquet, le poumon était farci de nodules de sarcome de même nature que celui du calcanéum.

La généralisation dans les cas d'ostéo-sarcome des membres peut être osseuse et viscérale.

Examinons successivement ces deux processus.

Les cas de carcinome secondaire généralisé des os sont très fréquents, et le cancer en rendant l'os fragile au niveau du point où il se développe donne lieu à ce que Forster a dénommé l'ostéo-malacie cancéreuse. Les cas de sarcomes osseux généralisés, secondaires, à des sarcomes primitifs des os, ou primitifs d'emblée, sont relativement rares ; nous n'avons pu en recueillir qu'un nombre restreint de cas bien avérés. Nous ne citerons que ceux où les os atteints appartenaient aux membres.

Déjà Eugène Nélaton avait été frappé de ce fait, qu'un certain nombre de descriptions de cas d'ostéomalacie présentaient une analogie frappante avec celles des tumeurs à myéloplaxes. Il cite déjà trois observations de la thèse de Stanski, où, chez des gens âgés de 18, 25 et 30 ans l'on trouva des os dits ostéomalaciques remplis d'une substance médullaire épaisse semblable à de la bouil-

lie couleur lie de vin, tandis que la substance osseuse était considérablement amincie et non résistante. On trouve de même dans le Traité d'anatomie pathologique de Cruveilhier, 33e liv, pl. IV, le cas d'une femme de 38 ans qui présentait des tumeurs rougeâtres multiples des os longs et des os plats. Nélaton émet cette idée qu'il pourrait y avoir une véritable ostéomalacie myéloplaxique et que certains cas d'ostéomalacie seraient des tumeurs à myéloplaxes généralisées.

Nous avons trouvé dans les Bulletins de la Société anatomique de 1872, p. 56, la description de pièces présentées par notre ami le Dr Terrillon, et qui semblent se rapporter à un cas absolument analogue.

Il s'agissait d'une malade de 38 ans, à laquelle on avait enlevé en 1869 une épulis dite à myéloplaxes du maxillaire supérieur. En 1872, dans les mouvements faits pour changer la malade de place dans son lit, se sont produites à divers intervalles, une fracture du tibia, une de l'humérus, une du fémur. A l'autopsie, on découvre des os envahis par un néoplasme que M. Ranvier trouve composé de cellules rondes, surtout de cellules mères de Müller, de globules blancs et rouges et de pigments sanguins. Le tissu n'a pas le même aspect partout. Il est rouge brun dans le col du fémur, grisâtre dans les tumeurs qui occupent les os du crâne, enfin les deux variétés se trouvent dans les os du bassin. Les os sont absolument sans résistance et présentent les caractères de l'ostéomalacie.

Ranvier n'admit pas dans la discussion qui suivit cette présentation le terme de tumeur à myéloplaxes, en tant qu'il signifie tumeur bénigne. Il montra que toujours ces tumeurs sont combinées à d'autres éléments qui leur donnent

les caractères du sarcome et peuvent leur imprimer une évolution maligne.

Un deuxième fait que nous a communiqué très obligeamment M. le professeur Le Fort est presque identique au précédent. Une épulis est enlevée, puis apparaissent des tumeurs osseuses multiples qui donnent tout à fait à la malade l'aspect d'une ostéomalacique. (Obs. n° 1).

Ces faits de généralisation au squelette de tumeurs dites à myéloplaxes, sont remarquables en ce qu'il n'y avait aucune trace de généralisation viscérale.

A côté de ces cas d'ostéosarcomes multiples secondaires qui n'ont plus rien de la physionomie clinique de l'ostéosarcome des membres, mais que nous devions rapporter à cause de leur importance pathologique, se rangent un certain nombre de cas de sarcomes multiples d'emblée des os des membres. La thèse de Sudhoff (Erlangen 1875) est le seul travail d'ensemble que nous ayons pu trouver, et encore traite-t-elle du carcinome multiple primitif du squelette dont l'existence ne nous semble pas ressortir clairement de l'observation de l'auteur.

En 1877, le Dr Le Dentu suppléant le professeur Richet eut l'occasion d'observer une femme de 58 ans qui présentait des sarcomes multiples de la tête, de la face, du tronc et des membres (fémur et tibia) en même temps que des noyaux néoplasiques dans la colonne vertébrale. Il n'y avait pas de généralisation viscérale. La femme mourut d'épuisement et l'examen des tumeurs fait par M. Longuet démontra qu'il s'agissait bien d'un sarcome. (Union médicale 1877, n° 13, 20, 21).

Le fait de Gromier (Lyon médical n° 12, 1869) est presque analogue. Il s'agissait d'un vieillard de 83 ans qui avait une généralisation sarcomateuse du crâne, des mâchoires, des

vertèbres, du bassin de l'humérus et du fémur, et de plus des noyaux sarcomateux dans les poumons. L'examen histologique démontra la nature du sarcome qui était fusoecllulaire. L'absence de renseignements sur le début de cette affection ne permet pas de dire si elle était primitive d'emblée ou développée consécutivement à une tumeur primaire.

En tout cas, la généralisation sarcomateuse multiple des os se greffe dans tous ces faits si rapidement sur le néoplasme initial, si tant est qu'il y en a un, qu'elle change absolument son évolution clinique. La thèse de Buch (Hall, 1872) nous fournit le fait suivant. Il s'agit d'un cas de sarcomatose multiple primaire de la moelle osseuse chez un homme de 64 ans. C'était un sarcome à petites cellules rondes partant de la moelle osseuse et n'intéressant directement ni le périoste, ni la substance compacte. En 1865, il se manifesta pour la première fois chez ce malade de la raideur des genoux et de la parésie des membres inférieurs, accompagnée de douleurs rhumatoïdes qui s'étendaient ensuite aux épaules, au dos et à la poitrine. Il survint plus tard de l'albuminurie et de l'anasarque, et le malade mourut dans la cachexie. L'on trouva à l'autopsie les capsules articulaires des genoux et des hanches parsemées d'une masse de petites tumeurs sarcomateuses à cellules rondes ; l'examen des os du squelette amena la découverte de l'envahissement de la moelle de presque tous les os. Ceux du crâne, de la colonne vertébrale, les omoplates, les os iliaques, les fémurs présentaient ces lésions à un haut degré sans d'ailleurs être beaucoup augmentés de volume. La substance compacte était détruite en certains points et la tumeur envahissait les parties molles. Il n'y avait, chose remarquable, pas d'ostéo malacie.

Enfin, Steudener (Arch. fur Anat. path., Virchow, 1874, p. 419) rapporte un cas de sarcome globo-cellulaire alvéolaire de la tête humérale chez une femme de 56 ans. Elle s'était fracturé presque sans traumatisme le fémur, et avait guéri en six semaines avec consolidation, quand des douleurs et une tuméfaction se montrèrent du côté de la tête de l'humérus. La fracture du fémur se mobilisa de nouveau, une tumeur fit éruption à la place du cal, une autre apparut sur l'humérus du côté opposé, et la malade mourut. A l'autopsie on trouva des sarcomes globo-cellulaires hémorrhagiques envahissant toutes les parties molles périphériques.

Jusqu'ici nous avons vu l'ostéo-sarcome soit secondaire, soit primitif multiple des os des membres et des autres os du squeiette sous les formes dites molles. Le sarcome ostéoïde donne aussi lieu à de la généralisation osseuse, et certainement un des cas les plus remarquables sous ce rapport est celui qui s'est offert à l'observation de notre maître le Dr Tillaux et qui a été présenté à la Société anatomique l'année dernière (juin 1879).

Un jeune homme de 21 ans entre à l'hôpital Beaujon pour une tumeur dure, indolente de l'extrémité supérieure du tibia qui était stationnaire depuis six mois, et qui depuis dix jours prend un accroissement plus rapide sous l'influence d'une chute. La tumeur est douloureuse, l'enfant est scrofuleux, on pense à une lésion inflammatoire et nécrosique centrale. On tente une intervention dans ce sens, et l'erreur étant reconnue, le malade est amputé de la cuisse. Il meurt quelques jours après et l'on trouve une généralisation viscérale étendue qui n'avait donné lieu à aucuns signes pendant la vie, et de plus, et ce qui nous intéresse particulièrement, une généralisation ostéïde aux os du

squelette, au fémur du même côté, au bassin, aux côtes, à la colonne vertébrale, au crâne. Il était remarquable de voir les tumeurs embrasser juste les points des os où se trouvent les cartilages de conjugaison.

Dans un autre cas rapporté dans Guys Hosp Reports 3e sér. 3, vol. III, p. 160, un sarcome ostéoïde du fémur s'était généralisé et avait donné lieu à une tumeur secondaire dans la clavicule. Le professeur Gross, dans son mémoire, nous indique le sarcome ostéoïde comme s'étant généralisé 7 fois dans les os sur 46 ostéoïdes qu'il a observés.

Les faits que nous venons de passer en revue peuvent se grouper en deux catégories; les uns constituent des sarcomes multiples consécutifs à un sarcome primitif enlevé ou non; les autres sont des cas de sarcomatose multiple d'emblée ou paraissant telle à cause de l'évolution presque simultanée des différentes tumeurs.

En résumé les cas de généralisation sarcomateuse, dans les os sont rares, surtout quand on compare leur chiffre à la fréquence du carcinome généralisé secondaire. Humbert Mollière, dans sa thèse (Montpellier 1871), admet que la généralisation des néoplasmes dans les os se fait par des embolies; quoique cette opinion soit très vraisemblable, nous n'avons trouvé dans ce travail aucune observation très nette qui nous permette d'affirmer cette pathogénie.

Nous allons voir qu'il n'en est pas de même pour la généralisation viscérale qui est de beaucoup plus fréquente.

C'est là certainement la complication la plus redoutable qui menace le malade atteint d'ostéosarcome des membres; elle l'est d'autant plus qu'elle s'établit souvent d'une façon

insidieuse sans donner lieu à aucuns signes ni physiques ni fonctionnels.

Et d'abord tous les sarcomes que nous avons décrits se généralisent-ils aussi fréquemment les uns que les autres? Il n'en est rien. Les sarcomes périostiques ont certainement sous ce rapport une grande prédominance, d'après l'examen de tous les faits que nous avons pu réunir. Nous aurions bien voulu dresser une statistique, mais les cas où l'issue est inconnue sont si nombreux, que véritablement cela nous a paru devoir bien amoindrir sa valeur. Parmi les sarcomes périostiques, ce sont surtout les sarcomes ostéoïdes et fusocellulaires qui se généralisent le plus souvent aux viscères; parmi les centraux dont la généralisation se fait presque moitié moins souvent, ce sont surtout les globo-cellulaires, qui nous ont semblé les plus redoutables; les sarcomes à cellules géantes sont les plus bénins.

Le professeur Gross exprime par les chiffres suivants le degré de malignité comme généralisation.

Sarcomes périostiques	fuso-cellulaires..	100 sur 100
	ostéoïdes.....	66.66
	globo-cellulaires.	65.82
Sarcomes centraux.	globo-cellulaires.	33.33
	fuso-cellulaires..	23.07
	cellules géantes.	21.72

Nous les discuterons à propos du pronostic.

Quels sont les organes dans lesquels se généralise surtout le sarcome des os?

Bien en tête se trouve le poumon qui est sous ce rapport le préféré. Dans presque toutes les observations où la mort a eu lieu par généralisation, il est rare de ne pas trouver le

poumon mentionné. Les autres grands viscères, foie, rate, reins, cerveau sont bien plus rarement atteints, de même que la peau, le tissu cellulaire sous-cutané, les séreuses, les valvules du cœur. Dans un cas cité par le professeur Galozzi, un sarcome myéloïde de l'extrémité inférieure du fémur se généralisa dans les viscères et en particulier dans les valvules cardiaques (Il Morgagni, mars 1880, p. 181). Les tumeurs secondaires ou métastatiques qui se produisent dans les viscères y présentent généralement la même structure que la tumeur primitive; elles sont en nombre plus ou moins grand, plus ou moins volumineuses. Lange (Gaz medic. de Strasbourg, 1872) cite un cas de tumeur secondaire du poumon gros comme une tête d'enfant.

Quelle est la raison de cette prédilection spéciale des poumons pour la généralisation sarcomateuse? Il est aujourd'hui nettement démontré que c'est presque toujours par embolie que la généralisation a lieu. Les faits ne manquent pas où les veines adjacentes à la tumeur primitive ont été trouvées pendant l'opération pratiquée pour les ablations, remplies de véritables bouchons sarcomateux qui végétaient dans leur intérieur.

Poland, (Guys' Hosp. Reports, série 3, vol. XVI, p. 469,) rapporte un cas de sarcome central à cellules rondes de l'extrémité supérieure du fémur qui avait envahi l'articulation de la hanche et l'os iliaque. Les ganglions inguinaux étaient intacts, mais la veine fémorale était occupée par un véritable polype de tissu sarcomateux. Il y avait des noyaux de sarcome dans les poumons et dans les plèvres.

Rey signale un cas de sarcome de pied, où les lymphatiques du membre inférieur et les ganglions étaient sarcomateux jusqu'au niveau de la citerne de Pecquet;

il y avait généralisation pulmonaire. L'embolie peut partir soit du système veineux, ce qui semble le cas de beaucoup le plus fréquent, soit du système lymphatique, ce qui est relativement rare, à cause de l'intégrité fréquente de ce territoire vasculaire : celui-ci la déverse lui-même dans les veines sous-clavières; de là elle arrive dans le cœur droit, et les branches de l'artère pulmonaire. On trouve assez souvent dans les veines un caillot qui recouvre le fongus néoplasique infiltré dans le vaisseau; mais ce caillot qui est un obstacle au début est bientôt désagregé par l'envahissement de la néoplasie. Les cellules sarcomateuses sont versées dans le torrent circulatoire et vont s'arrêter dans les plus fins réseaux du poumon, où elles constituent de véritables petits nids qui deviendront par prolifération des noyaux, puis des tumeurs secondaires. Notre excellent ami le Dr Ch. Remy, chef du laboratoire de la Charité, a eu l'occasion d'examiner les poumons farcis de nodules sarcomateux d'un individu atteint d'ostéo sarcome du coude. Il vit au microscope les vaisseaux remplis de cellules absolument analogues à celles de la tumeur mère; autour des vaisseaux injectés de cellules, s'étaient faits de l'exsudation fibrineuse dans les alvéoles et de petits foyers hémorrhagiques par gêne circulatoire; il y avait en outre du sarcome infiltré sur les parois des alvéoles et greffé dans leur intérieur. Il semble qu'il faille admettre outre cette généralisation mécanique, pour ainsi dire, une véritable généralisation sur place, par suite de l'infection générale de l'économie, et qui expliquerait aussi les autres métastases viscérales qui ne pourraient se comprendre avec la théorie embolique qu'en admettant le passage de cellules sarcomateuses par les plus fins capillaires pulmonaires.

Le professeur Gross fait jouer, dans la production de la généralisation, un rôle assez important aux sels minéraux des ossifications et des calcifications des sarcomes. Remarquant que les tumeurs calcifiées ou ossifiantes se généralisent plus fréquemment que les autres, il pense que ces sels minéraux imprégnés des sucs de la tumeur transportent au loin le germe infectant; il est vrai qu'il se hâte d'ajouter que ce n'est là qu'une hypothèse qu'il émet pour expliquer ce caractère de malignité plus grand des sarcomes ossifiants ou calcifiés.

Cette hypothèse, ne mérite guère qu'on s'y arrête : bornons-nous à faire remarquer que les tumeurs qui se généralisent le plus souvent, ce sont moins les tumeurs ossifiantes que les ostéoïdes,et que nous pouvons trouver là encore un argument, àl'appui de cette loi de pathologie générale, relative à l'évolution des tumeurs, que plusieurs histologistes ont essayé de poser; les tumeurs ont d'autant plus de tendance à se généraliser, qu'elles renferment un tissu s'écartant d'avantage du tissu parfait correspondant.

ETIOLOGIE.

Nous aurons à étudier dans ce chapitre les questions générales relatives à l'étiologie de l'ostéosarcome des membres ; les causes, soit prédisposantes, soit occasion nelles sous l'influence desquelles il semble prendre naissance.

L'ostéosarcome des membres est certainement parmi les néoplasmes des os, l'un des plus fréquents. Il n'est cependant pas rare de le voir succéder à un sarcome des

parties molles ou des os, sous forme, alors, d'une véritable récidive ou d'une vraie généralisation. Il constitue alors un ostéosarcome secondaire.

Quant à la fréquence relative des différentes variétés les unes par rapport aux autres, il semble que les ostéosarcomes centraux soient plus fréquents que les sarcomes périphériques. Gross a traduit la fréquence relative des variétés de sarcomes centraux et périostaux des os longs par les nombres suivants :

Fréquence relative des sarcomes sur 100 os.	71.42	sarcomes	gig.-cellul.....	centraux.
	16.32	—	fuso-cellul.....	
	12.23	—	globo-cellul....	
	19.40	—	globo-cellul....	périostaux.
	13.43	—	fuso-cellul.....	
	67.16	—	ostéoïdes.....	

Les sarcomes à cellules géantes et les sarcomes ostéoïdes paraissent être beaucoup plus communs que tous les autres.

Je n'ai plus à insister sur la fréquence du siège qui nous est déjà connue.

Nous pouvons ranger sous deux grands chefs principaux les conditions qui semblent influer sur le développement des ostéosarcomes des membres : les unes sont locales, les autres sont générales ; les unes agissent directement sur l'os qui va être frappé, les autres, au contraire, portent leur action sur l'économie tout entière, et l'ont mis dans un état tel que le néoplasme y trouve un terrain favorable.

Des causes locales. — Elles peuvent, elles-mêmes, simplement prédisposer l'os à l'invasion du sarcome ou au contraire, semblent déterminer directement son évolution ;

elles sont autrement dit, prédisposantes ou occasionnelles et déterminantes.

Dans le dépouillement que nous avons fait des observations d'ostéosarcomes des membres, nous avons trouvé plusieurs fois signalées une ancienne fracture, une ancienne entorse, une ancienne contusion.

Ainsi, Dumreicher parle d'un sarco-enchondrome de l'humérus développé dans le cal d'une ancienne fracture (*Allgem. Wiener Med. Zeitung*, 1868).

Dans 2 ou 3 cas, nous avons trouvé notées non pas des lésions traumatiques du squelette lui-même, mais bien des lésions spontanées des parties molles périphériques, telles qu'ulcères de jambe rebelles, érysipèle à répétition. L'ostéosarcome se montrait au niveau des points qui avaient été primitivement atteints, comme s'il y avait là un locus minoris résistentiæ pour lequel le mal a eu un accès plus facile. A côté de ces causes prédisposantes locales, nous en avons de déterminantes qui présentent un intérêt bien plus considérable, en ce que leur action semble véritablement s'exercer avec une fréquence relativement assez grande. J'ai surtout en vue l'effet des traumatismes sur l'évolution des ostéosarcomes.

Ces traumatismes consistent le plus souvent en des contusions des membres au niveau de leurs divers segments, contusions très violentes dans certains cas, beaucoup moins dans d'autres, mais qui ont précédé de peu de temps l'apparition, soit des douleurs, soit de la tuméfaction qui indiquent l'explosion de la maladie ; les traumatismes se sont succédé dans quelques faits coup sur coup en agissant toujours sur le même point du membre qui va devenir le siège de l'ostéosarcome ; dans d'autres il s'agit d'une sorte

de contusion, pour ainsi dire chronique, comme chez ce cavalier dont parle C. Weil, dont le genou subit des contusions répétées, et chez lequel il se développa un sarcome hémorrhagique du condyle interne du fémur.

Dans quelques observations, ce n'est plus d'une contusion simple qu'il est question, mais bien de véritables luxations (épaule) et fractures.

Dans ce dernier cas, il faut se tenir sur ses gardes et se demander si la fracture produite n'est déjà pas sous l'influence d'une altération de l'os qui ne s'est traduite par aucun signe extérieur.

L'influence du traumatisme sur la production de l'ostéosarcome des membres est incontestable quand l'on voit la tumeur succéder presqu'immédiatement comme apparition à la lésion traumatique.

Sur 144 cas d'ostéosarcomes qui fournissaient des renseignements au point de vue de ce fait étiologique, Gross a trouvé que 63 fois le traumatisme était intervenu bien manifestement. Les chiffres que nous avons recueilli nous-mêmes se rapprochent absolument de ces données.

Quand on considère l'action du traumatisme sur la production des différentes variétés d'ostéosarcomes, l'on trouve que certainement les tumeurs à myéloplaxes et les sarcomes ostéoïdes tiennent le premier rang à cet égard ; dans près de la moitié des cas, il est question, soit d'un coup, soit d'une chute, comme ayant précédé l'apparition du néoplasme. Le traumatisme semble intervenir beaucoup moins pour les autres ostéosarcomes.

Dans 46 cas d'ostéo-sarcomes à cellules géantes, nous avons trouvé qu'un traumatisme avait eu lieu 22 fois. Dans 26 cas de sarcomes ostéoïdes, il était intervenu 12 fois.

Voici, d'ailleurs, un tableau qui indique la fréquence

relative des lésions traumatiques comme condition étiologique, dans la production des diverses variétés d'ostéosarcomes des membres.

De l'influence du traumatisme dans 144 cas (Gross).

Il y a eu traumatisme :

31	fois	dans	60	sarcomes	giganto-cellulaires.
2	—	—	12	—	centr. globo-cellulaires.
4	—	—	16	—	centr. pro-cellulaires.
7	—	—	13	—	périost. globo-cellulaires.
16	—	—	34	—	périost. ostéoïdes.
3	—	—	9	—	périost. fuso-cellulaires.

Sans accorder une trop grande importance aux faits où les recherches ne portent que sur un chiffre restreint, il est cependant incontestable que l'influence des traumatismes ne saurait être niée.

Nous trouvons noté dans un certain nombre de faits que la tumeur jusque-là restée stationnaire, prit tout à coup à la suite d'un coup, d'une chute, un développement beaucoup plus rapide qu'auparavant. Telle entre autres l'observation relatée dans la thèse d'Eug. Nélaton : Un sarcome à cellules géantes avait envahi la tête du tibia chez une jeune fille de 29 ans ; à la suite d'une chute sur le genou, la tumeur prit un accroissement considérable après une chute nouvelle qui contusionna la région. Tel encore le cas de Leboucq : il s'agissait d'un sarcome de l'extrémité supérieure de l'humérus développé chez un homme de 40 ans et qui prit sous l'influence d'une contusion une marche excessivement rapide (Boucqué et Leboucq, Ann Soc. méd. de Gand, 1874).

D'après tout ce que nous venons de décrire, il semble

donc acquis qu'un traumatisme antécédent constitue une cause locale et active, et, c'est là, d'ailleurs, ce qui arrive pour un grand nombre de tumeurs des parties molles.

Causes générales. — *Influence de l'age* — Les conditions générales qui semblent avoir de l'influence sur l'évolution des ostéosarcomes des membres, se rattachent à l'âge, au sexe et à certains états, soit physiologiques, soit pathologiques du malade ou de ses ascendants.

Quelle est l'influence de l'âge ?

Presque les deux tiers des ostéosaromes des membres se développent avant l'âge de 30 ans.

C'est là un fait qui ressort clairement du tableau suivant que nous avons dressé après le relevé de 190 cas. Excessivement rare dans l'enfance jusqu'à 10 ans, le sarcome des os devient fréquent jusqu'à 30, pour redevenir une curiosité pathologique à partir de 70 ans.

INFLUENCE DE L'AGE SUR LA PRODUCTION DES OSTÉOSARCOMES DES MEMBRES.

De 0 à 10 ans	il a été relevé	3	cas.
10 à 20 ans	—	45	—
20 à 30 ans	—	66	—
30 à 40 ans	—	30	—
40 à 50 ans	—	22	—
50 à 60 ans	—	16	—
60 à 70 ans	—	5	—
70 à 80 ans	—	3	—
80 à 90 ans	—	0	—

Il résulte de ce tableau que 60 p. 100 des ostéosarcomes se développent avant l'âge de 30 ans, 40 p. 100 se développent après 30 ans. Ces chiffres diffèrent un peu de ceux de

Gross qui donne les suivants : 68 p. 100 avant 30 ans et 32 p. 100 après 30 ans.

Les variétés de l'ostéosarcome ont pour ainsi dire un âge de prédilection auquel ils s'atta-quent beaucoup plus fréquemment. Le sarcome giganto-cellulaire est surtout remarquable à cet égard. Rare avant 18 ans, il le redevient après 30 ans; et la moyenne comme âge préféré est de 28 ans ; les deux tiers des cas portent sur des sujets âgés de moins de 30 ans et un tiers des cas seulement sur des malades au-dessus de 30 ans.

Le sarcome ostéoïde semble se développer de préférence sur des sujets plus jeunes; la moyenne que nous avons trouvée et qui concorde absolument avec celle donnée par Gross est de 22 ans. C'est l'âge où le périoste et l'os ont une activité formatrice considérable.

Quant aux sarcomes fuso-cellulaires et globo-cellulaires, ils semblent se développer à un âge plus avancé que le sarcome à cellules géantes et le sarcome ostéoïde. Nous signalerons comme un fait tout à fait exceptionnel celui d'un enfant nouveau-né qui était porteur d'une tumeur fibroplastique du tibia. (Bulletin Socciété Anatomique, 1868, p. 398).

Influence du sexe. — Le sarcome des os des membres est presque deux fois plus fréquent chez l'homme que chez la femme. Sur 196 faits où nous avons pu relever, le sexe, 122 fois des hommes étaient atteints et seulement 74 femmes. Pour presque toutes les variétés d'ostéosarcomes que nous avons signalées, cette proportion se maintient si ce n'est toutefois pour le sarcome giganto-cellulaire dont hommes et femmes sont affectés en nombre presque égal.

Ainsi sur 52 cas où nous avons pu relever le sexe, les hommes étaient atteints 27 fois, les femmes 25 fois. Gross sur un relevé de 63 cas, donne les chiffres suivants : 33 hommes et 30 femmes.

Il y a aussi relativement peu de différence pour les sarcomes ostéoïdes quoique cependant le sexe mâle en ait encore l'apanage. Pour les autres variétés soit fuso, soit globocellulaires centrales et périostiques, la différence est assez sensible.

Influences des diathèses. — Il est remarquable de voir que parmi le grand nombre d'observations que l'on parcourt, il y en a relativement que très peu qui indiquent l'existence de la diathèse cancéreuse dans la famille du malade. Néanmoins nous avons trouvé le fait signalé 6 à 7 fois et nous devons dire qu'il s'agissait dans tous ces cas soit de sarcomes à cellules rondes, soit de sarcomes fusocellulaires. Les ascendants avaient été atteints soit de cancer du rectum, de l'utérus, de l'estomac, du sein. M. le docteur Terrier insiste dans son rapport sur ce renseignement qu'il regarde comme étant d'une grande valeur, quand on se trouve en présence d'un cas douteux.

La diathèse rhumatismale semble avoir une importance plus considérable et très réelle et elle paraît surtout jouer un rôle essentiel dans la production des sarcomes ostéoïdes ; Gross la note 6 fois sur 100 chez les sujets porteurs de sarcomes de cette variété. Dans un assez grand nombre de faits, nous trouvons noté que le malade ou ses ascendants avaient eu des attaques de rhumatisme articulaire, qu'il souffrait de douleurs rhumatismales depuis des années,

puisque ces douleurs se sont localisées au point du membre qui est devenu plus tard le siège de la tumeur.

Ce n'est que dans les cas où les douleurs ont précédé de longtemps (quelques années) l'apparition du néoplasme et où elles étaient véritablement de nature rhumatismale que l'on peut accuser le rhumatisme d'avoir eu une influence manifeste ; le plus souvent, en effet, la douleur dite rhumatismale ou rhumatoïde n'a été que le premier symptôme de l'évolution de l'ostéosarcome qui de latent est devenu ensuite sensible sous forme de tumeur.

Virchow signale déjà bien nettement l'influence de la diathèse rhumatismale dans son traité des tumeurs. Il n'y a-t-il pas lieu de faire ici un rapprochement entre la production de véritables lésions inflammatoires soit périostiques soit osseuses sous l'influence du rhumatisme et celle de néoplasmes dont les éléments ressemblent quelquefois à s'y méprendre à des néoformations inflammatoires (sarcomes à granulations de Bilhroth)?

Nous terminerons cette digression sur l'étiologie de l'ostéosarcome en signalant l'influence d'un état physiologique qui détermine souvent des manifestations vers différents systèmes organiques : je veux parler de la grossesse.

La grossesse ne semble pas, à vrai dire, constituer une cause générale prédisposante à la production de l'ostéosarcome, mais ce qui est incontestable, c'est que dans certains cas nets, elle est notée comme ayant accéléré la marche d'un ostéosarcome existant déjà ; elle lui a donné comme un coup de fouet qui a modifié l'allure de son évolution. Eugène Nélaton relate un fait de ce genre. Une femme de 25 ans atteinte d'une tumeur myéloïde du fémur droit vit son mal augmenter très rapidement sous l'influence d'une grossesse intercurrente. Dans un autre cas, le néoplasme s'était accru sous l'influence de la lactation.

Dirai-je en terminant que plusieurs de ces causes peuvent se combiner pour amener ou activer l'évolution des ostéosarcomes?

SYMPTOMATOLOGIE.

Les ostéosarcomes des membres se manifestent par des signes physiques fonctionnels et souvent généraux dont l'étude est rendue bien obscure par les formes variées sous lesquelles ils se manifestent.

C'est cette étude si importante au point de vue du diagnostic que nous devons entreprendre. En passant en revue les symptômes des ostéosarcomes des membres en général, nous insisterons à propos de chacun d'eux sur les modifications que peuvent présenter les variétés que nous avons décrites dans l'anatomie pathologique.

Début. — L'ostéosarcome des membres présente un mode de début tellement variable qu'il est impossible d'en donner une description applicable à tous les cas.

Dans le plus grand nombre nous voyons la douleur ouvrir la scène; consécutivement à un coup, à une chute ou spontanément sans aucune cause appréciable, le patient ressent au niveau du point qui va devenir le siège de la tumeur une douleur variable comme caractère, comme intensité. Tantôt elle est sourde, contuse, disparaît pendant quelque temps pour revenir ensuite ; tantôt elle est pongitive, lancinante.

Certains malades accusent son augmentation par la marche ou dès qu'ils se fatiguent et un calme relatif pendant le repos.

Chez certains d'entre eux elle en impose pour une douleur rhumatismale ou névralgique jusqu'au jour où une fracture spontanée ou l'apparition d'une tuméfaction, annonce la véritable nature de la lésion.

Chez quelques malades la douleur prend un caractère d'intensité tellement fort que l'insomnie en est la conséquence, et que ces malheureux demandent à grands cris l'intervention ou la mort, Elle est quelquefois exagérée pendant la nuit (observation de tumeur à myéloplaxes du fémur publiée dans les Bulletins de la Société anatomique 1867 p. 430.)

La douleur quand elle existe seule peut être accompagnée de chaleur du côté de la partie qui va être atteinte.

En recherchant la fréquence de ce symptôme comme signe du début dans les deux grandes classes d'ostéosarcomes centraux et périphériques, l'on est frappé de voir que généralement il est beaucoup plus accentué dans les premiers et plus fréquent; nous avons trouvé que pour les premiers, 61 fois sur 100, c'était le phénomène initial tandis que pour les seconds c'était 5 fois sur 100 cas, mais la différence à ce point de vue est encore plus marquée, pour les différentes variétés de sarcomes.

Gross a trouvé pour chacune de ces variétés les chiffres suivants :

Douleur, signe initial.	Sarcomes à cell. géantes. 50 sur 100	Sarcomes centr. fuso-cellul. 60 sur 100	Sarcomes centr. globo-cellul. 75 sur 100
	Sarcomes périost. fuso-cellul. 55.71 id.	Sarcomes périost. globo-cellul. 55 id.	Sarcomes ostéoïdes. 62 id.

L'on voit d'après cela que le sarcome périostique ostéoïde et le sarcome central globocellulaire tiennent le 1er rang.

Si la douleur manque au début et qu'une tuméfaction survienne d'abord, il est de règle de le voir éclater dans la suite, soit spontanément, soit sous l'influence d'une contusion sur la partie tuméfiée ou de manœuvres destinées à combattre la tuméfaction.

Un second mode de début consiste dans l'apparition de la tumeur elle-même qui reste absolument indolente pendant un certain temps. Le malade raconte qu'il a senti une grosseur bien localisée ne roulant pas sous la peau tenant à l'os et qui s'est développée lentement en ne lui occasionnant le plus souvent pas la moindre gêne, à moins d'un siège spécial au niveau du genou ou du pied par exemple. C'est ainsi que Jackson cite un cas où la tumeur resta indolente vingt-neuf ans et ne prit un accroissement notable qu'à partir d'une contusion que se fit le malade. Il s'agissait d'un sarcome fasciculé périostal du tibia chez une femme de 41 ans. Ce fait est tellement extraordinaire que l'on se demande si la tumeur que portait le malade n'était pas de toute autre nature que le néoplasme malin qui est venu évoluer à ce niveau (Trans. of the Path. Soc. Lond., t. XXVIII, p. 215). La petite malade à laquelle M. le Dr Lannelongue fit la désarticulation de la hanche. (Observation n° VIII) ne souffrait absolument pas et cependant la tumeur du fémur datait de trois mois et était considérable.

Pour les sarcomes centraux ce mode de début se trouve environ 25 fois sur 100, pour les sarcomes périostaux environ 30 fois sur 100.

Voici quels sont les chiffres donnés par Gross pour chacune des variétés.

La tumeur a été le premier signe dans	Sarcomes à cellul. géantes. 19 sur 100	Sarcomes centr. fuso-cellul. 25 sur 100	Sarcomes centr. globo-cellul. 30 sur 100
	Sarcomes périost. globo-cellul. 45 id.	Sarcomes fuso-cellul. 14 id.	Sarcomes ostéoïdes. 23 id.

En un mot, il y a une prédominance nettement accusée pour les sarcomes périostiques globocellulaires et ostéoïdes, tandis que le sarcome myélogène à cellules géantes et les sarcomes fusocellulaires présentent rarement ce mode de début,

Rarement l'ostéosarcome débute à la fois par des troubles fonctionnels et l'apparition de la tumeur; Au lieu d'une tumeur limitée la maladie peut se manifester au début par une tuméfaction diffuse qui jointe aux douleurs et à ce fait qu'il y a eu soit traumatisme, soit attaque rhumatismale antécédente en impose assez facilement pour une simple arthrite.

Les sarcomes bénins à myéloplaxes présentent ce caractère encore assez fréquemment pour qu'il faille en tenir compte : 31 sur 100 environ ; le sarcome fusocellulaire central 10 fois sur 100 environ.

Résumons dans un tableau synthétique ces différents faits :

MODE DE DÉBUT DES OSTÉOSARCOMES DES MEMBRES.

Sur 100 cas.	SARCOMET CENTRAUX			SARCOMOMES PÉRIOSTIQUES		
	giganto-cell.	fuso-cellul.	globo-cellul.	globo-cellul.	fuso-cellul.	ostéoïdes.
La douleur ouvre la scène.....	50	60	75	55	85.71	62
La tumeur id.....	19	30	25	45	14	33
La douleur et la tumeur id.....	31	10	0	0	0	4

Quelquefois l'on voit après un traumatisme périarticulaire survenir de la douleur et du gonflement ; puis tous ces phénomènes disparaissent et la tumeur ne commence qu'après cela, à évoluer avec ses caractères propres. Tel était le cas de cette strumeuse qui reçut un an avant son entrée à l'hôpital un coup de pied vigoureux sur la malléole externe droite. Il en résulta du gonflement et de la douleur puis tout disparut. Plusieurs fois, après quelques fatigues, le gonflement et la douleur revinrent pour persister enfin définitivement. Elle était atteinte comme le démontra l'examen de la jambe amputée d'un ostéosarcome à cellules rondes du calcanéum. (Bullet. Soc. anatomique 1873). Il semble que dans ce cas il y ait eu comme des hésitations de la maladie à établir son domicile.

Y a-t-il une différence dans le mode de début suivant qu'il s'agit d'un sarcome diaphysaire ou d'un sarcome juxta-articulaire ? C'est surtout dans les cas de sarcome diaphysaire que la douleur a pu être, pendant longtemps, le seul signe appréciable ; quelquefois c'est à la suite d'une fracture spontanée que le néoplasme se montre au niveau du point où doit se former le cal. De plus, dans le sarcome diaphysaire, la tumeur est généralement plus difficilement appréciable à cause des masses musculaires qui l'enveloppent; elle échappe assez souvent, quand elle n'est encore que peu développée, à des investigations qui, le plus souvent, ne sont pas dirigées dans le but de découvrir un néoplasme osseux ; c'est là encore une raison qui fait que la tumeur n'apparaît généralement qu'après la douleur.

Le mode de début est-il différent suivant qu'il s'agit du membre supérieur ou du membre inférieur ? Généralement, pour ce dernier, surtout quand le sarcome est juxtaarticulaire, il survient assez rapidement de la gêne des mouve-

ments, de la difficulté de la marche qui attirent beaucoup plus l'attention des malades que quelques troubles survenus dans les fonctions du membre supérieur. Ces faits sautent aux yeux quand on compare les sarcomes des os du pied à ceux des os de la main. Les premiers s'accompagnent très rapidement de troubles fonctionnels, tandis que les seconds, souvent indolents, ne donnent lieu à aucune gêne sérieuse pour le malade.

Au point de vue clinique, nous diviserons les ostéo-sarcomes en juxtaarticulaires, pour indiquer qu'ils sont nés et qu'ils se développent au voisinage des articulations, caractère qui leur donne une physionomie spéciale comme signes et diagnostic, et en diaphysaires ou ceux qui se développent dans le corps de l'os, et nous les étudierons à deux périodes d'évolution ; pendant la première, ils n'ont sur l'économie qu'un retentissement presqu'exclusivement local, ils restent confinés, tout en s'y développant d'une façon continue, dans la région qui a été envahie ; pendant la seconde surviennent des phénomènes locaux, tels qu'adhérences de la peau, altération ou envahissement des parties voisines, état général cachectique, et enfin, trop souvent, la généralisation osseuse, mais surtout viscérale, qui aboutissent à une issue funeste.

1re Période *des signes des Ostéosarcomes juxtaarticulaires et diaphysaires.*

Signes physiques. — Ostéosarcomes juxtaarticulaires. — L'ostéosarcome juxtaarticulaire se présente sous la forme d'une tumeur développée au niveau d'une articulation, le genou le plus fréquemment, puis l'épaule, le

coude, la hanche, le poignet, les petites articulations du pied et de la main en dernier lieu.

Cette tumeur, dont le malade raconte les débuts tels que nous les avons indiqués tout à l'heure, se présente avec des caractères extérieurs visibles ou tangibles.

D'un volume plus ou moins considérable, suivant les cas, elle semble entourer l'articulation ou, au contraire, s'être développée soit sur les côtés, soit au devant, soit en arrière d'elle, soit au-dessus soit au-dessous; sa forme est variable : tantôt lisse, d'autrefois, au contraire, présentant manifestement des bosselures, de véritables lobes. La forme de la région articulaire est en tout cas masquée par le néoplasme qui s'est développé à ceniveau et ses plis sont effacés ainsi que ses saillies. C'est ainsi qu'à la hanche le grand trochanter a ordinairement disparu, la fosse iliaque externe est remplie, tandis que la fesse est le plus souvent développée d'une façon considérable et que la région inguinale est soulevée. Au genou, quand la tumeur est surtout fémorale, elle forme une saillie qui surplombe l'articulation soit en dedans, soit en dehors, soit directement en haut; le creux poplité est comblé par la partie qui s'est développée en arrière! Il en est de même pour le tibia et le péroné, seulement, dans ce dernier cas, c'est la partie inférieure de la région articulaire qui a surtout acquis un développement considérable aux dépens de sa partie supérieure. De même encore pour la région tibio-tarsienne généralement : alors, le sarcome fait saillie en dedans ou en dehors, car c'est dans les deux malléoles qu'il a pris presque toujours naissance; les creux sous-malléolaires sont envahis et remplacés par une tuméfaction qui, dans les cas d'ostéosarcomes du calcanéum, gagne surtout la face externe ou

interne du pied, au niveau de son extrémité postérieure.

Il résulte de ces déformations des régions articulaires, des aspects tout à fait semblables dans beaucoup de cas à ceux que produisent leurs lésions chroniques inflammatoires. C'est ainsi que la hanche prend l'aspect d'un gigot de mouton, comme cela était si manifeste dans l'observation de M. le docteur Terrillon, le genou l'aspect fusiforme ou globuleux comme dans les tumeurs blanches.

Les mêmes phénomènes se passent au niveau de l'épaule, du coude et du poignet. A l'épaule, nous retrouvons assez souvent la forme en gigot de mouton, si commune dans la scapulalgie. Le coude est plus ou moins renflé suivant les extrémités osseuses surtout atteintes, de même que le poignet. Quant au pied et à la main, l'ostéosarcome des os courts ou des petits os longs au niveau de leurs extrémités se présente généralement sous forme de bosses qui surmontent le dos de la main ou du pied, ou bien les différents doigts ou orteils sur lesquels il a pris naissance, en leur donnant souvent l'aspect du spina ventosa des enfants ou ostéïte bulleuse.

Pendant que les régions articulaires se déforment ainsi, les membres peuvent prendre eux-mêmes différentes attitudes pathologiques, tout en gardant, dans d'autres cas, leur position normale. Le premier fait a lieu surtout quand la tumeur épiphysaire prend un développement rapide et qu'elle est centrale. La cuisse se fléchit légèrement sur le bassin ; se met en abduction de façon à simuler l'attitude d'un coxalgique dans les cas d'ostéosarcomes de la hanche : pour le genou, la jambe se fléchit légèrement sur la cuisse et repose alors sur le lit par sa face externe. A l'épaule, le bras est appliqué contre le tronc, tandis que le coude, l'avant-bras est en flexion légère ou forte sur le bras et en demi pronation.

Quand au pied et à la main, ils ne présentent rien de notable.

Le néoplasme ressort généralement d'autant mieux sur le reste du membre que les muscles sont atrophiés la plupart du temps.

Pour peu qu'il ait acquis certaines proportions, les téguments, sains généralement, se tendent sur lui, ils présentent leur couleur absolument normale. Dautres fois, au contraire, ils sont comme hypertrophiés, comme œdématiés; souvent de grosses veines sillonnent la superficie de la tumeur et lui donnent cet aspect des tumeurs malignes si parfois trompeur. Il n'est, en effet, nullement caractéristique et peut se constater aussi bien sur des sarcomes à cellules géantes que sur les sarcomes fusocellulaires périostiques ou sur les ostétoïdes.

Gross a recherché cette dilatation des veines dans les cas qui ont été soumis à son observation ou dans ceux dans lesquels le fait a été noté et il est arrivé pour les différentes variétés de sarcomes aux résultats suivants. Les veines sont aussi souvent dilatées dans les cas de sarcomes centraux que dans ceux de sarcomes périostaux.

Les veines ont été trouvées élargies :

27	sur 100	dans les cas de sarcomes		giganto-cellulaires	centraux.
50	—	—	—	fuso-cellulaires...	centraux.
41	—	—	—	globo-cellulaires..	centraux.
41	—	—	—	globo-cellulaires..	périostaux.
33	—	—	—	fuso-cellulaires ...	périostaux.
31	—	—	—	ostéoïdes	périostaux.

Il semble donc d'après ce tableau que si les dilatations

veineuses de la peau ne sont pas exclusivement observées sur les sarcomes relativement malins comme les sarcomes périostiques et centraux, à cellules fusiformes et rondes, néanmoins elles semblent être plus fréquentes que sur les sarcomes bénins comme les tumeurs à myéloplaxes.

L'élargissement des veines ne se montre généralement que quand la tumeur a pris un développement considérable et rapide; il est quelquefois très précoce dans les tumeurs malignes; nous l'avons observé tout récemment dans le cas de sarcome fasciculé du fémur enlevé par M. le Dr Lannelongue; cette tumeur avait débuté deux mois et demi auparavant; il n'y avait pas d'œdème, pas de varices de la jambe ni de la cuisse.

Les signes fournis par la palpation sont les suivants :

Le chirurgien qui explore le membre et la région tuméfiée, sent une tumeur d'une consistance absolument variable et sur laquelle nous ne reviendrons pas actuellement, dure, molle, fluctuante même par points, unie, lisse, ou au contraire bosselée, qui englobe plus ou moins l'extrémité articulaire ou les extrémités sur lesquelles elle s'est développée. Si la plupart du temps c'est une véritable tumeur que l'on sent, quelquefois ce n'est qu'un gonflement qui n'a rien de bien limité, une sorte d'empâtement profond.

Ce qu'il y a d'essentiel alors, c'est que cette tumeur, ce gonflement, font corps avec l'os, lui sont absolument adhérents, ce que l'on constate en cherchant à imprimer à la masse des mouvements dans divers sens. Ce signe fondamental peut quelquefois induire en erreur. Assez souvent la tumeur ayant rompu sa capsule d'enveloppe, soit

osseuse, soit fibreuse, poussera en dehors des prolongements intra-musculaires qui jouiront, eux, de tous les privilèges des tumeurs des parties molles; ils seront mobiles, tandis que la base du néoplasme adhérera à l'os.

La recherche de la consistance de la tumeur amènera souvent le chirurgien à percevoir ce que nous avons déjà décrit sous le nom de crépitation parcheminée dans les cas de tumeurs à coque osseuse, de crépitation fine osseuse, dans les cas de tumeurs contenant des lamelles. Ces sensations sont précieuses, en ce que dans le premier cas elles nous indiquent que nous avons affaire à un sarcome central tandis que dans le second, elles nous démontrent l'existence dans la substance même de la tumeur de lamelles osseuses peu résistantes. Ce signe fit faire le diagnostic de l'ostéosarcome dans ce cas où le docteur Terrillon avait été consulté pour un individu atteint soi-disant de coxalgie. En pressant sur la tuméfaction siégeant au niveau de la face externe de la hanche, ce chirurgien ressentit comme le bris de petits fragments de coquille d'œufs et diagnostiqua un sarcome du fémur.

La tumeur peut absolument donner à l'observateur la sensation d'une tumeur kystique, soit simple, soit multiloculaire, à poches plus ou moins volumineuses ; presque tous les sarcomes présentent en certains points des kystes remplis soit de sérosité roussâtre, soit d'une masse colloïde gélatineuse, soit de sang liquide ou coagulé et à différents stades d'altération régressive.

Ce sont surtout ces formes kystiques mixtes qui ont été prises pour des tumeurs liquides, tels que kystes ou abcès. Au lieu de la sensation de vraie fluctuation, la main peut percevoir celle que donnerait une véritable masse fon-

gueuse dans les cas de tumeur blanche ; elle est d'autant plus trompeuse que la disposition rappelle absolument celle des fongosités dans l'arthrite fongueuse.

Enfin le chirurgien qui touche la tumeur peut être frappé par un signe qui se rencontre dans les tumeurs épiphysaires et surtout dans celles de l'extrémité supérieure du tibia. Je veux parler de la pulsation. La main qui enveloppe le néoplasme ressent comme une expansion de la masse totale analogue à celle que donnerait un véritable anévrysme; l'on a affaire alors à une tumeur dite pulsatile ou anévrysmale des os. Nous avons déjà signalé, quand nous nous sommes occupés de l'anatomie pathologique, les faits essentiels de l'histoire de ces tumeurs. Ici nous ne considérerons donc que le signe clinique. La pulsation est plus ou moins forte, quelquefois tellement faible qu'il faut une assez grande attention pour la sentir; elle est dans d'autres cas tellement forte que la peau est véritablement soulevée en masse et qu'à la simple inspection l'on constate les battements. Quand on comprime l'artère principale du membre, ces battements sont suspendus pour reparaître dès que l'on cesse la compression entre le cœur et la tumeur. Si l'on applique l'oreille armée du stéthoscope sur la région tuméfiée, l'on entend généralement un bruit de souffle intermittent correspondant à la dilatation de la tumeur par l'ondée sanguine et par conséquent à la diastole artérielle et à la systole cardiaque; le souffle est isochrome au pouls de même que la pulsation. Il peut être très faible comme les battements eux-mêmes ou acquérir une grande intensité sans jamais atteindre les proportions d'un souffle rude.

La pulsation et le souffle ne coexistent pas nécessairement sur la même tumeur, le souffle manque plus souvent que le battement.

L'examen de l'articulation autour de laquelle s'est développé le sarcome nous donne des renseignements qui ne sont pas moins précieux. Généralement les mouvements y sont encore libres, on ne sent pas de frottements, pas de craquements, il ne s'y passe pas de mouvements anormaux, de latéralité, par exemple. L'intégrité de l'article était regardée comme une règle jusque dans ces derniers temps et cependant nous avons vu que trop souvent la tumeur envahissait la jointure et y produisait des lésions dont la fréquence est en rapport avec la variété du sarcome. Ce sont surtout les sarcomes centraux qui jouissent de ce privilège et aussi bien les tumeurs à myéloplaxes que les sarcomes fuso-cellulaires ou globo-cellulaires. Le chirurgien constate quelquefois de la roideur de l'articulation, une vraie ankylose par adhérences des surfaces cartilagineuses. Il n'est pas rare de trouver un épanchement, de vrais phénomènes d'arthrite qui compliquent encore la scène pathologique enfin de la mobilité anormale.

Quand l'ostéosarcome a envahi toute l'épaisseur de l'extrémité articulaire, il est possible de sentir des mouvements anormaux se passer presque au niveau de la jointure. Il ne faudrait pas les confondre avec des mouvements pathologiques qui auraient l'articulation pour siège. Pour éviter l'erreur, il suffira de déterminer le plus exactement possible le centre des mouvements qui sera situé tantôt au-dessus tantôt au-dessous de l'interligne. Dans un cas de sarcome myéloïde du tibia, rapporté par Eugène Nélaton dans sa thèse (Observ. n° XXXIV) le tibia se ployait

en divers sens comme l'aurait fait un os élastique; de même dans l'observation inédite de M. le docteur Le Dentu (Obs. inéd. n° XIX), on imprimait assez facilement à la jambe des mouvements dont le centre siègeait dans la tumeur.

Dès ostéosarcomes diaphysaires. — Les signes physiques objectifs que je viens de passer en revue à propos de l'ostéosarcome juxtaarticulaire se retrouvent en partie du moins mais un peu différents dans l'ostéosarcome dyaphysaire.

Lui se présente généralement sous forme d'une tumeur globuleuse insérée sur le corps de l'os, y adhérant intimement, l'enveloppant ou le laissant libre en certains points ; d'autres fois sous forme de fuseau à grand axe parallèle à celui de l'os, enfin sous forme de massue ; cette dernière forme indique presque à coup sûr que l'on a affaire à un sarcome ostéoïde, qui, par sa partie renflée confine souvent à l'articulation, tandis que par sa partie effilée il se termine plus ou moins loin sur le corps de l'os.

La consistance des sarcomes diaphysaires, généralement plus difficilement appréciable de même que leur volume et leur forme à cause des masses musculaires qui les recouvrent, est souvent dure et osseuse, d'autres fois molle et fluctuante.

Les caractères des téguments ne diffèrent guère de ceux de l'ostéosarcome juxtaarticulaire. Quant à la pulsation et au souffle ils sont plus rares pour les sarcomes du corps des os que pour ceux des extrémités ; presque toujours l'on aura affaire dans ces cas à des tumeurs très graves, à des sarcomes globo-cellulaires centraux, pulsatiles et hémorrhagiques. Dirai-je enfin que l'articulation n'est presque jamais

prise et si elle l'est, c'est parce que l'épiphyse a été envahie par le produit morbide ! J'ai rencontré 2 ou 3 cas de ces vastes ostéosarcomes du fémur allant du genou au ligament de Poupart.

Quand le sarcome siège sur un segment de membre à 2 os comme l'avant-bras ou la jambe, il se produit un phénomène qui n'est pas sans importance : nous voulons parler du diastasis, de l'écartement des 2 os, de l'élargissement de l'espace interosseux. L'os sur lequel le néoplasme ne s'est pas primitivement développé est déjeté en dehors ou en dedans pour l'avant-bras, tandis qu'à la jambe c'est toujours le péroné qui subit le déplacement. C'est là un signe sur lequel a insisté M. le professeur Trélat lors d'une discussion à la Société de chirurgie, le 27 octobre 1875. Il n'est malheureusement pas constant, ainsi que Poinsot l'indique dans son Mémoire à propos de l'observation qui en fait l'objet.

Nous devons insister maintenant sur un symptôme qui n'a été mis en lumière que dans ces dernières années, qui est commun à tous les sarcomes, mais qui présente ici un intérêt particulier comme source possible de diagnostic, s'i existe, je veux parler de la température locale du néoplasme. M. le professeur Verneuil nous a fait connaître par un Mémoire inséré dans la Revue mensuelle de médecine et de chirurgie (Ann. 1878, p. 95), un travail du professeur Estlander d'Helsingfors sur la température locale des sarcomes, dans lequel il démontre que certains sarcomes possèdent une température plus élevée que le reste de l'économie..

Le professeur Verneuil abordant le sujet à un autre point

de vue démontra par ses observations que le néoplasme pouvait provoquer, quand il était dans certaines conditions d'accroissement et de vascularisation une vraie fièvre symptomatique que supprimait la suppression de sa cause, c'est-à-dire l'ablation de la tumeur. Enfin Cauchois, la même année, p. 763, joignit une nouvelle observation à celles déjà fournies par Estlander.

Estlander a montré que la condition essentielle de cette production de chaleur locale était l'accroissement rapide (Nord Kist, Med. Arkiv T. IX, n° 4, 1877). Voici comment il procéda pour constater l'hyperthermie : avec le même thermomètre à mercure, il prend successivement la température en des points correspondants des deux membres, sur la tumeur et du côté sain en ayant soin d'envelopper chaque fois le membre d'une couche d'ouate qui applique exactement le réservoir de l'instrument contre les téguments. A la suite de ces explorations, il est arrivé aux résultats suivants : dans 3 cas d'ostéosarcomes du membre inférieur il a trouvé des différences variant de 1° à 1°,5 en faveur du côté malade. Cauchois observa une élévation de température de 2°,1, il s'agissait d'un sarcome des parties molles.

Dans le cas que j'ai eu l'occasion d'étudier tout récemment et pour lequel le Dr Lannelongue désarticula la hanche, j'ai recherché, à cause du rapide accroissement de la tumeur, s'il n'y avait pas une différence de température des 2 côtés : j'ai trouvé au profit du côté de la tumeur et à son niveau une élévation de 0°,6.

Il semble donc incontestable que la température locale peut s'élever et cette élévation peut être assez forte pour qu'elle soit perceptible au simple toucher.

Dans le cas d'Estlander il s'agissait d'un chondro-sarcome périostal probablement à cellules fusiformes du tibia,

d'un sarcome central probablement à cellules rondes de l'extrémité inférieure du fémur, enfin d'un sarcome périostal fasciculé du tibia; le mien était un sarcome fasciculé du fémur.

Ainsi sur 4 cas, 3 sont presque sûrement, les uns d'après leur histoire, les autres après examen histologique, des sarcomes périostaux; un seul est un sarcome central à cellules rondes. Je ne veux rien conclure de chiffres si faibles et me contenterai d'ajouter que Gross admet que les sarcomes périostaux sont beaucoup plus fréquemment que tous les autres le siège de températures locales plus élevées, et qu'il est probable que cette augmentation de la chaleur est due à l'activité du processus néoformateur de ces néoplasmes.

Il arrive, lorsque la circulation veineuse du membre est gênée par suite de la compression exercée par la tumeur sur la veine principale que l'on constate, de l'œdème soit des mains, soit des pieds, de l'avant-bras ou de la jambe; mais c'est là un fait encore peu fréquent. Généralement la circulation collatérale si riche a rétabli le cours du sang à mesure que le néoplasme a progressé. Il ne faut pas confondre cet œdème local avec celui qui résulte dans la dernière période d'une phlegmatia alba dolens.

Quant à l'état du système ganglionnaire du membre atteint, il est très variable: tantôt aucun ganglion, d'autres fois des masses volumineuses quasi-inflammatoires, tantôt des ganglions durs, comme ossifiés. Nous aurons l'occasion de revenir plus tard sur ces faits déjà signalés en parlant de l'infection par le sarcome.

Signes fonctionnels. — Les troubles fonctionnels ressentis pendant la première période d'évolution des ostéosar-

comes des membres varient suivant le malade, le milieu dans lequel s'est développée la tumeur et enfin la variété même du sarcome.

La douleur est spontanée ou provoquée par les pressions ou explorations, quelquefois par des manœuvres, telles que massage, frictions faites pour la combattre.

La douleur spontanée a été signalée dans presque tous les cas d'ostéosarcomes des membres. Cependant elle peut absolument manquer dans certaines variétés tandis que dans d'autres elle ne fait presque jamais défaut. Le sarcome giganto-cellulaire peut arriver à un stade déjà avancé de son évolution sans que le patient se plaigne d'autre chose que de la gêne que lui causent le volume, le poids de la tumeur et le trouble apporté dans la marche ou l'exécution des mouvements. Il n'en est nullement ainsi dans les cas de sarcomes fuso-cellulaires et globo-cellulaires, soit centraux, soit périostiques, de même que dans le cas de sarcome ostéoïde. Il est très rare que le malade ne souffre pas et souvent cruellement pendant l'évolution de l'ostéosarcome. Néanmoins dans le cas de sarcome fasciculé du fémur désarticulé par M. le Dr Lannelongue ; il y avait une indolence absolue ; la petite malade que nous interrogions bien minutieusement à cet égard ne se plaignait pas de la moindre douleur, elle n'accusait même pas de légers picotements.

Gross nous accuse au point de vue de la fréquence des phénomènes douloureux pendant l'évolution des ostéosarcomes les nombres suivants :

Existence de la douleur pendant la maladie	40 fois sur 100	sarcomes	giganto-cellul.	centraux.
	100	—	—	fuso-cellul....	centraux.
	91	—	—	globo-cellul...	centraux.
	66	—	—	globo-cellul...	périphériques.
	100	—	—	fuso-cellul	périphériques.
	98	—	—	ostéoïdes.....	périphériques.

Il m'a semblé, en parcourant les observations de sarcomes des petits os de la main, qu'il y avait pour eux plus souvent indolence que pour les sarcomes des grands os longs. Ainsi dans l'observation du sarcome fuso-cellulaire des métacarpiens (observ. n° 5), l'indolence a été absolue ; de même dans un cas de sarcome fuso-cellulaire et ossifiant du trapèze.

Les caractères de la douleur sont bien variables suivant les sujets, et revêtent les mêmes formes que celles que j'ai déjà indiquées à la période du début ; leur intensité passe par tous les degrés.

Elles sont accrues dans quelques cas par les modifications atmosphériques, dans d'autres par la plus légère pression, par la marche, par la moindre fatigue. Le malade dont le Dr J. Bœckel m'a obligeamment communiqué l'observation (observ. n° XIV) était obligé de s'aliter toutes les fois qu'il subissait le moindre choc sur sa tumeur, à cause des douleurs atroces qu'il ressentait. D'autres souffrent plutôt la nuit et au repos.

Quelle est la cause de ces douleurs qui tantôt existent, tantôt n'existent pas ?

C'est là un fait que nous ne chercherons pas à éclaircir tout en disant que la pathogénie de ce symptôme a été nettement démontrée dans quelques cas où le néoplasme avait englobé, comprimé un nerf important ou l'un de ses filets. C'est ainsi que dans l'observation présentée par MM. Lataste et Bazy à la Société anatomique, en 1876, il est question d'un sarcome central à cellules rondes de l'extrémité supérieure du tibia qui par son envahissement avait déterminé de la névrite du nerf tibial postérieur. Le malade était en proie à des douleurs atroces.

Quant aux fonctions du membre, tant que la tumeur n'a pas pris un volume considérable et un poids en rapport

avec ce volume, elles s'exécutent assez facilement ; les sarcomes diaphysaires gênent moins sous ce rapport que les sarcomes juxta articulaires.

Le membre supérieur est généralement moins atteint dans ses fonctions que le membre inférieur.

Je ne reviendrai plus ici sur l'état dans lequel on trouve les articulations, y ayant déjà suffisamment insisté ; mais je dois indiquer quelques troubles, soit de la motilité, soit de la sensibilité, qui sont sous la dépendance directe de l'action du néoplasme. Celui-ci en englobant et en comprimant un nerf essentiel d'un membre peut donner lieu à de l'anesthésie partielle, à des fourmillements, à de la paralysie ou parésie des mouvements volontaires. C'était le cas du malade de M. le Dr Desprès. L'ostéosarcome du coude avait englobé le nerf cubital et il en était résulté de l'anesthésie et de la paralysie des territoires innervés par ce nerf.

Pendant toute la première période d'évolution des ostéosarcomes, l'état général des patients est souvent très satisfaisant. Leur constitution ne s'est pas détériorée ; leur embonpoint n'a pas disparu, ou tout au moins l'amaigrissement est léger. Toutes les fonctions de l'économie s'accomplissent avec régularité. Néanmoins c'est déjà dans cette première période que peut se développer la fièvre singulière que j'ai déjà eu l'occasion d'indiquer et que M. le professeur Verneuil décrit sous le nom de fièvre des néoplasmes.

Dans les cas où le sarcome prend un accroissement rapide, il n'est pas rare de constater une élévation de la température générale qui coïncide avec une élévation de la température locale si on la compare à celle du côté sain. Cette fièvre, qu'on pourrait appeler fièvre sarcomateuse, car c'est surtout alors qu'on la rencontre, peut naître et durer sous l'influence de néoplasmes simples

en apparence, n'offrant aucun des caractères de l'inflammation ni des complications éloignées ou générales réputées capables d'élever la température. Cette fièvre peut présenter des rémissions et se manifester par de véritables petits frissons; les exacerbations ont surtout été vespérales dans les deux remarquables observations publiées par le professeur Verneuil. Les observations du mémoire d'Estlander, celle de Cauchois mettent en lumière des faits tout à fait analogues. Cette fièvre peut en imposer pour une fièvre symptomatique d'états généraux graves et est supprimée par l'ablation de la tumeur sous l'influence de laquelle elle est née.

Quant à la cause de cette hyperthermie générale, elle est bien obscure. En effet, quand on constate au centre des tumeurs une grande quantité d'éléments en voie de régression, l'on comprend que la pénétration de ces matériaux de désassimilation dans le torrent circulatoire puisse être l'origine de l'élévation de température. Mais ce n'est là certainement pas l'unique facteur, car beaucoup de tumeurs qui s'accroissent rapidement, et qui sont dans les meilleures conditions pour produire cette fièvre néoplasique, ne la produisent pas. Il doit y avoir là une question de terrain; tel individu étant plus susceptible à l'action de ces produits pyrogènes, tel autre beaucoup moins.

Tels sont les faits qui se déroulent dans la première période de non-infection, de non-cachexie.

La seconde que nous pourrions appeler la période d'infection locale et de généralisation et qui peut être supprimée par une intervention radicale va nous montrer des modifications du côté des signes physiques fonctionnels et généraux.

Deuxième période. — *Infection et cachexie.* — La tu-

meur qui a pour ainsi dire évolué à froid pendant la première période en présentant des arrêts, puis des reprises dans son accroissement, soit spontanément, soit sous l'influence d'un traumatisme d'une grossesse, qui dans d'autres cas s'est accrue lentement ou rapidement, mais d'une façon continue et non par poussées successives, montre souvent à cette seconde période des modifications de son aspect extérieur.

Sans parler de l'élargissement des veines sous-cutanées qui paraît souvent déjà dans la première période, nous voyons se former des bosselures beaucoup plus proéminentes et qui menacent de rompre la peau. Celle-ci, de mobile qu'elle était à la surface du sarcome, lui devient adhérente, soit par place, soit dans une grande étendue; au lieu de présenter sa consistance, sa souplesse normale, elle devient comme épaissie, comme lardacée, en prenant une teinte subinflammatoire. En certains points, elle s'amincit, devient lisse, rosée ou prend une coloration bleue violacée. Une eschare paraît, à laquelle succède une ulcération plus ou moins étendue; le même phénomène peut se présenter en d'autres endroits. L'ulcération donne issue à une sérosité sanguinolente, qui excorie les bords de l'ulcère, favorise son agrandissement, et souvent à des bourgeons sarcomateux qui viennent faire saillie à travers la solution de continuité et végéter à l'extérieur.

Les masses néoplasiques qui bourgeonnent au dehors donnent assez souvent lieu à de petites hémorrhagies qui dans certains cas peuvent prendre une allure très grave, comme dans les deux suivants. Un homme de 46 ans portait au niveau de la hanche une grosse tumeur pulsatile et fluctuante. La peau rouge et tendue se rompit. L'on fit la ligature de la fémorale puis de l'iliaque externe pour

une hémorrhagie très profuse qui se fit par l'ulcération ; les hémorrhagies continuèrent et le malade mourut (Path. Museum, Berliner Klinik, n° 143). Cet autre fait de Gross (American Journal of the Med. Sc., 1879, p. 360) est presque analogue. Un sarcome globo-cellulaire périostique hémorrhagique s'ulcéra et donna lieu à une hémorrhagie fatale chez une femme âgée de 33 ans.

Il arrive assez souvent que l'ulcération succède à une ponction ou à une incision qui a été pratiquée dans une partie fluctuante de la tumeur, ou encore à une application de caustique. La ponction a donné issue à un liquide clair séreux, d'autres fois gélatineux, mais le plus fréquemment à du sang. Plusieurs observations nous montrent l'écoulement de sang comme étant très considérable et durant assez longtemps pour forcer la main, nécessiter une ligature de la fémorale, puis l'amputation du membre. Le fait suivant qui m'a été communiqué par M. le Dr Le Dentu est bien instructif à cet égard. En 1878, un jeune homme de 17 ans entre à l'hôpital Saint-Antoine, dans le service du Dr Ledentu, pour une tumeur fluctuante de l'extrémité inférieure de la cuisse qui ressemble absolument à un abcès ossifluent. On fait une ponction : au lieu de pus, il sort du sang pur qui se renouvelle au fur et à mesure et l'on parvient à grand'peine à arrêter l'hémorrhagie. Cependant la tumeur à partir de ce moment prend un développement très rapide. Les veines sous-cutanées se dilatent d'une façon inaccoutumée ; une de ces veines se rompt et il se déclare par la piqûre ulcérée une hémorrhagie formidable qui nécessite la ligature de la fémorale à la partie supérieure de la cuisse, séance tenante. Le malade eut une gangrène du membre et mourut.

Les téguments ne seraient pas également lésés par les

différentes variétés de sarcomes que nous avons décrites : les sarcomes centraux et surtout le sarcorme à cellules rondes, soit central, soit périostique, semblent tenir le premier rang. Il n'en est pas de même pour les sarcomes périostiques fuso-cellulaires et ostéoïdes ; rarement, ils arrivent à l'ulcération. Est-ce parce que le patient est emporté par la généralisation ou que la tumeur a été enlevée avant que ces lésions n'aient eu le temps de se produire ?

Voici les chiffres donnés par Gross pour exprimer la fréquence de cet accident :

Lésions des téguments se présentent dans	33	cas sur	100	sarcomes	giganto-cellul.	centraux.
	40	—	—		fuso-celull....	
	41	—	—		globo-cellul...	
	51	—	—		globo-cellul...	périphériques.
	22	—	—		fuso-cellul....	
	20	—	—		ostéoïdes.....	

Quand le sarcome est ulcéré et que des foyers kystiques communiquent avec l'extérieur, il en résulte souvent un état général fébrile qui est sous la dépendance des phénomènes de décomposition putride qui s'effectuent, soit à la surface, soit dans l'intérieur de la tumeur. Cela se remarque surtout dans les cas où des masses plus ou moins considérables de la tumeur tombent en gangrène et s'éliminent ou non à travers les solutions de continuité.

C'est un fait avéré que les sarcomes, en général, n'atteignent pas le système lymphatique. Nous avons vu, quand nous avons étudié l'anatomie pathologique, combien peu fréquemment les ganglions étaient envahis par le néoplasme. Il n'y a guère que les ostéoïdes et les ostéosarcomes à cellules rondes qui infectent le système gan-

glionnaire ; les autres sarcomes, tels que les giganto-cellulaires et les fuso-cellulaires n'ont sur lui presqu'aucun retentissement. Et néanmoins l'on trouve les ganglions, correspondants aux lymphatiques qui émanent de la région envahie, tuméfiés dans près du cinquième des cas d'ostéosarcomes des membres, aussi bien dans les sarcomes giganto-cellulaires que dans les sarcomes à cellules rondes ou le sarcome ostéoïde.

La tuméfaction des ganglions peut tenir à deux causes bien différentes et dont la connaissance est capitale pour le diagnostic, le pronostic et l'intervention chirurgicale.

Dans beaucoup de faits, je pourrais dire la plupart, la tuméfaction ne paraît être qu'une tuméfaction irritative comme subinflammatoire ; tellement bien qu'elle disparaît après l'ablation du foyer néoplasique, ou du moins diminue et ne donne pas lieu à ces récidives dans les ganglions qui sont presque la caractéristique du cancer, soit conjonctif, soit épithélial. C'est ainsi que les sarcomes giganto-cellulaires provoquent, 1 fois sur 10, de l'engorgement ganglionnaire; quand la tumeur est enlevée, tout rentre dans l'ordre ; jamais, il n'y a eu de récidive des sarcomes dans les ganglions primitivement tuméfiés.

La même tuméfaction survient aussi dans les autres espèces d'ostéosarcomes ; mais ici, il faut se tenir sur ses gardes, car elle peut être due à une infiltration néoplasique aussi bien qu'à une lésion irritative de la glande. Comment distinguer les deux variétés ? la tuméfaction néoplasique est souvent caractéristique pour le sarcome ostéoïde ; les ganglions sont durs comme de l'os ou présentent des points de cette consistance, il n'y a pas d'hésitation alors pour les autres néoplasmes, la différenciation est très difficile et ce n'est que par la marche consécutive que l'on sera autorisé à considérer la lésion, tantôt comme irritative, tantôt

comme sarcomateuse. L'observation de M. le Dr Bœckel et où il s'agit d'un sarcome à cellules rondes des os de l'avant-bras est un cas bien remarquable de disparition complète des ganglions tuméfiés une fois la tumeur enlevée (obs. III).

Le sarcome fuso-cellulaire central n'aurait, d'après Gross, jamais de rétentissement de quelque nature sur l'élément lymphatique ; le sarcome fuso-cellulaire périostal n'aurait sur lui qu'un rétentissement irritatif, jamais il n'est infectant. M. le Dr Lannelongue nous a remis obligeamment un ganglion inguinal, qu'il avait enlevé pendant la désarticulation de la hanche pour l'ostéosarcome déjà cité. Il y avait avant l'opération une masse ganglionnaire analogue considérable dans la fosse iliaque et l'aine ; elle était molle et comme rénitente. Le ganglion enlevé était augmenté de volume, rosé, et ne ressemblait nullement, à la coupe, à un ganglion sarcomateux. L'examen histologique fait par M. Bruchet, interne distingué des hôpitaux, a confirmé la nature inflammatoire de la tuméfaction.

En un mot, d'après les faits ci-dessus, le sarcome secondaire ganglionnaire serait relativement rare dans l'ostéosarcome des membres.

Nous ne pouvons en dire autant de l'envahissement des parties molles. Une fois que la tumeur a rompu sa capsule, l'on voit sa forme plus ou moins régulière se compliquer singulièrement ; là des fusées sarcomateuses, qui s'insinuent dans les interstices musculaires, détruisent les fibres, qui se transforment en éléments sarcomateux. Si la tumeur est très vasculaire, elle peut donner lieu à des épanchements de sang considérables qui fusent eux mêmes plus ou moins loin.

Tandis que le néoplasme s'accroît, l'os lui-même sur

lequel il s'est développé devient plus fragile, et à un moment donné, la fracture se produit. Dans les cas d'ostéosarcomes centraux, elle peut constituer avec la douleur les premiers signes de l'invasion du mal. Je ne reviendrai pas sur sa fréquence suivant les différentes variétés, sur le mécanisme de sa production due tantôt à un léger traumatisme, d'autres fois à une simple contraction musculaire. Une malade, citée par notre ami et collègue Piéchaud, se brisa l'humérus en cassant une tablette de chocolat; une autre citée par Chibrac dans sa thèse, en appuyant le coude sur une table. Je n'en dirai pas plus long sur ces faits, qui n'ont de commun que la presque spontanéité de la fracture. Je dois cependant insister sur quelques caractères cliniques que j'ai relevés dans les observations. Généralement il n'y a pas d'ecchymose, presque pas ou peu de tuméfaction, à moins que la fracture ne s'accompagne d'une hémorrhagie fournie par le tissu vasculaire du sarcome; les déviations sont souvent difficiles à corriger; quand on veut faire la coaptation, l'application de l'appareil a été intolérable dans quelques cas (Bull. de la Soc. anat., 1875, pp. 255 et 688). Enfin, on a noté un vrai allongement de membre consécutivement à la fracture, au lieu du raccourcissement quiest si fréquent. La fracture semble se consolider dans quelques cas pour se désunir ensuite; dans la plupart des faits la consolidation n'a pas lieu du tout et la cachexie dont la fracture est la première étape ne tarde pas à survenir.

Des phénomènes inflammatoires véritables peuvent se montrer du côté du sarcome et masquer en partie ses signes cliniques ordinaires. Cette inflammation est un fait relativement rare, en tant qu'inflammation suppurative, ainsi que nous l'avons déjà vu en étudiant les différentes variétés anatomo-pathologiques. Elle se traduit par une

élévation de la température locale et générale, par de la rougeur des téguments, du gonflement douloureux des parties molles environnantes; des abcès peuvent se former soit à la périphérie, soit dans la tumeur elle-même. Le cas le plus remarquable à ce point de vue que j'ai rencontré, est le suivant, qui a été présenté à la Société de chirurgie, le 13 juillet 1864. Il s'agissait d'un enfant de 13 ans, qui offrait tous les symptômes d'une ostéomyélite de l'extrémité inférieure du fémur. On fit l'amputation de la cuisse, et l'on trouva un ostéosarcome du 1/3 inférieur de la diaphyse fémorale. Il y avait un séquestre volumineux et adhérent dans le canal médullaire, et de nombreuses stalactites osseuses; le tiers moyen du fémur baignait dans le pus, et un vaste foyer purulent s'étendait dans les parties molles jusqu'au pli de l'aine. C'est là évidemment un fait extrême, mais qui montre jusqu'où peuvent aller les phénomènes inflammatoires. Quand un abcès s'est ainsi formé dans la tumeur, il déverse au dehors, par une fistule, les produits purulents qu'il sécrète. Dans les cas de sarcomes ostéoïdes, il n'est pas rare de retirer de ces cavités des fragments, de véritables esquilles mortifiées.

Le cas suivant de Volkmann (Abhandlungen der naturforscher Gesellschaft in Halle, tome IV) est très remarquable sous ce rapport. Il s'agit d'une jeune femme que l'on croyait atteinte de tumeur blanche du genou, suppurée. Elle mourut de fièvre hectique; à l'autopsie, on trouva un sarcome ostéoïde du tibia avec suppuration de la tumeur qui contenait des morceaux d'os nécrosés. L'articulation du genou était suppurée par suite de sa communication avec le foyer de l'ostéosarcome. Ces phénomènes inflammatoires sont accompagnés, le plus souvent, d'un état général fébrile plus ou moins aigu, et le tout en

impose pour une inflammation franche. Si la tumeur n'était pas déjà ulcérée, elle le devient souvent alors et donne lieu aux accidents déjà signalés.

En même temps que se produisent ces différents symptômes, la santé du malade périclite le plus souvent, et cela plus ou moins rapidement suivant la rapidité même de l'évolution de la tumeur.

Le malade maigrit; c'est là un signe essentiel mais auquel il ne faudrait pas néanmoins accorder l'importance que lui donna M. Desprès, lors de la discussion qui eut lieu à la Société de chirurgie sur le cas de M. Le Dentu, 1877.

C'est un signe grave, il est vrai, qui montre que les forces vives de l'économie sont profondément atteintes, mais il n'indique pas à coup sûr la généralisation; et le mal une fois extirpé, l'embonpoint revient, à moins qu'une récidive ou une généralisation consécutive n'enlève le malade. Il semble que cet amaigrissement résulte pour ainsi dire de la concentration de tout l'effort nutritif de l'économie sur le néoplasme; il s'observe spécialement quand la tumeur prend un énorme accroissement. Mais si l'art n'intervient pas, de nouveaux phénomènes interviennent, qui vont aboutir à un véritable état cachectique.

Terminaisons. — La terminaison est variable suivant les cas. La face pâlit et prend une teinte terreuse subicterique, l'appétit disparaît, la diarrhée s'établit en même temps que se montre assez souvent une phlegmatia alba dolens, la fièvre est plus ou moins vive et le malade meurt d'hecticité, à la production de laquelle ont pu contribuer encore les douleurs, le séjour prolongé au lit, les hémorrhagies parties d'ulcération de la tumeur, et dans certains cas un véritable état septicémique résultant de la décomposition putride des liquides contenus dans des poches

kystiques, soit ulcérées, soit ouvertes par le médecin. Dans certains cas, il succombe par suite d'un véritable épuisement de ses forces vitales sans fièvre hectique véritable, ou bien il meurt d'une hémorrhagie foudroyante par une ulcération, ou bien encore il est emporté par une complication entièrement indépendante de l'ostéosarcome (Bronchopneumonie, etc.). Mais ce sont là des terminaisons peu fréquentes de l'ostéosarcome des membres, car la plupart du temps le chirurgien est intervenu, et s'il ne l'a pas fait, c'est à cause d'une contre-indication essentielle, souvent fournie par les signes de la généralisation de la tumeur.

De la Généralisation. — Cette généralisation, ainsi que l'anatomie pathologique nous l'a déjà enseigné, se produit soit dans les viscères, soit les autres parties molles, soit dans les os, et de préférence pour certaines variétés de sarcomes. De beaucoup la plus fréquente et la plus redoutable, est la généralisation pulmonaire. Elle l'est d'autant plus qu'elle s'établit souvent d'une façon insidieuse qui déroute absolument le clinicien ; cela est tellement vrai que même dans les cas où l'on suppose l'existence d'une généralisation pulmonaire, et où l'on examine minutieusement le thorax par l'auscultation et la percussion, l'on n'a trouvé quelquefois que des signes négatifs, et l'autopsie démontre la réalité de la généralisation. C'est là un fait sur lequel ont insisté M. le professeur Verneuil dans une note lue au Congrès pour l'avancement des sciences (1878) et Cadiat à la Société anatomique (Bulletin, Soc. Anat., p. 42, 1875). Néanmoins les lésions du côté du poumon s'annoncent fréquemment par une ou plusieurs hémoptysies d'une abondance variable, puis survient de la dyspnée ; l'auscultation fait entendre des râles plus ou moins abon-

dants disséminés dans les 2 poumons, ou localisés en des points circonscrits ; la percussion ne donne que peu de renseignements. Dans d'autres cas c'est tout le tableau d'une pneumonie et d'une pleurésie.

Il est remarquable de voir la généralisation pulmonaire rester souvent à l'état latent, et ne se manifester par aucun signe extérieur, jusqu'à l'intervention opératoire. C'est presque immédiatement après que les signes éclatent comme si l'opération avait sur les foyers secondaires une action excitatrice qui leur imprime une activité proliférante nouvelle. C'est là une remarque que M. le professeur Verneuil a pu faire dans une douzaine d'observations qu'il a eues sous les yeux. Le traumatisme donne comme un coup de fouet aux tumeurs secondaires comme il en donne souvent un en agissant directement sur la tumeur primitive. L'on pourrait objecter alors que les néoplasmes pulmonaires ne se sont formés qu'après intervention; mais l'autopsie permet de constater d'après le développement auquel ils sont arrivés, qu'ils devaient certainement exister avant l'opération. Je n'ai pas en vue ici la généralisation qui peut se montrer longtemps après l'opération.

Quand c'est dans le système osseux, que le sarcome se généralise, il se forme soit sur les os du crâne, les côtes, le bassin, ou dans les os courts, la colonne vertébrale, tantôt encore dans les os longs des membres, des sarcomes secondaires ayant absolument les caractères histologiques du sarcome primitif, qui peuvent être, soit centraux, soit périphériques; le malade présente alors des tumeurs multiples des os, qui s'accompagnent ou non de fractures spontanées ou de signes de ramollissement osseux.

Le sarcome peut se généraliser à d'autres viscères tels que le cerveau, le cœur, le foie, la rate, les reins, le dia-

phragme. Il en résulte des signes tout à fait spéciaux, dépendant du siège de la tumeur, ou des tumeurs secondaires, et de la nature de la partie intéressée.

Enfin la peau, le tissu cellulaire sous-cutané, les aponévroses, les muscles peuvent être envahis par la généralisation sarcomateuse; dans ces cas, c'est la cachexie qui termine généralement le tableau pathologique. Il n'est pas rare d'ailleurs de voir la tumeur se généraliser en même temps à plusieurs organes, parmi lesquels se trouvent presque toujours alors les poumons.

En somme, mort par épuisement, par cachexie, par généralisation; telles sont les terminaisons du sarcome, quand le chirurgien n'intervient pas. Malheureusement bien souvent son intervention n'a pu empêcher, et quelquefois même, a semblé activer l'évolution fatale de la maladie, qui récidive sur place dans la cicatrice ou dans la plaie non encore guérie, ou encore dans une partie plus élevée du membre; et se généralise quelquefois bien longtemps après l'opération. Témoin, le fait qui fait l'objet de mémoire du Dr Poinsot de Bordeaux, à la Société de chirurgie en 1877.

C'est là l'écueil contre lequel échoue souvent toute la science chirurgicale. La généralisation, si elle est restée muette avant l'opération, se montre avec les signes que nous avons indiqués, et enlève l'opéré plus ou moins vite, mais à coup sûr : sa fréquence est beaucoup plus grande après qu'avant l'intervention chirurgicale.

Gross traduit cette fréquence, en général, par les chiffres que nous avons déjà produits au chapitre de l'anatomie pathologique, où nous voyons les sarcomes périostaux fusocellulaires se généraliser presque toujours, tandis que a généralisation des sarcomes giganto-cellulaires est rare. Nous n'y reviendrons pas davantage ici. Nous avons tenu

à savoir combien de temps après l'opération se montraient les signes de la sarcomatose viscérale. Il est rare qu'il dépasse 2 ans ; le plus fréquemment c'est quelques jours, à peine 2 ou 3 mois. La plaie opératoire n'est pas encore guérie, que l'opéré est pris des symptômes thoraciques plus ou moins accentués que nous avons eu l'occasion de signaler. D'autres fois, il a repris ses occupations, il vaque à son travail, sa santé en un mot semble parfaite quand tout à coup paraît le tableau symptomatique de la généralisation pulmonaire.

Mais, en même temps que l'ostéosarcome se généralise dans les viscères ou les os, ou les autres tissus, il peut aussi repulluler au niveau de la plaie, de la cicatrice, soit dans les parties molles, soit dans l'os. Nous avons été frappés de la coïncidence fréquente de la récidive avec la généralisation, tout en reconnaissant que bien des fois les 2 processus sont absolument indépendants.

Récidive. — La question de la récidive après l'ablation des ostéosarcomes des membres, est certainement une des plus importantes pour le clinicien. Nous avons vu dans le chapitre anatomo-pathologique que ces récidives pouvaient être dues à des noyaux sarcomateux déposés loin du siège de la tumeur initiale dans l'os ou l'os immédiatement supérieur ; mais elle est aussi due à une véritable repullulation sur place, dans la plaie ou dans sa cicatrice. Les ostéosarcomes se comportent différemment à ce point de vue ; tandis que les sarcomes périostaux récidivent presque dans la moitié des cas, les sarcomes centraux ne récidivent que dans le 5e des cas, et encore cela n'est-il pas applicable au sarcome à myéloplaxes qui ne récidive presque jamais.

Voici le tableau dressé par Gross, eu égard à la fréquence de la récidive.

Récidives locales....	50	fois sur 100	sarcomes	globo cellul ..	périostaux.
	60	—	—	fuso-cellul	
	41	—	—	ostéoïdes.....	
	8	—	—	giganto-cellul.	centraux.
		—	—	fuso-cellul. ..	
	25	—	—	globo-cellul. .	

J'ai recherché, quand le fait a été noté, à quel moment à dater de l'opération se montrait la récidive. Les termes extrêmes ont été de trois jours et de quatre ans, la moyenne a été de sept mois environ. Les sarcomes qui m'ont paru récidiver le plus rapidement, sont : le sarcome central à cellules rondes, le sarcome périostal fuso-cellulaire et le sarcome ostéoïde.

La récidive se présente sous 2 aspects cliniques bien différents. Dans un cas la récidive est toute locale, intéresse les bourgeons charnus, la cicatrice ; dans le second, elle se fait comme en masse infiltrant d'emblée tout le moignon.

Une autre cause de mort quand l'intervention chirurgicale a eu lieu, réside dans l'opération même qui est pratiquée pour débarrasser le patient de l'ostéosarcome et nous verrons qu'il faut en tenir compte au point de vue des indications et du traitement.

Marche et durée. — Nous avons déjà suffisamment insisté dans le cours de cette description sur la marche de l'ostéosarcome des membres, pour que nons n'ayons pas besoin d'y revenir longuement. Nous l'avons vu se développer, tantôt lentement, graduellement, ne se manifestant dans les premiers temps que par une douleur, une tuméfaction ; tantôt, au contraire, croître par poussées suc-

cessives, ou tantôt très rapidement sous l'influence soit d'un traumatisme, soit d'une grossesse, ou après un accouchement, pour aboutir enfin à l'épuisement, à la cachexie ou à la généralisation.

Les différentes périodes de la maladie peuvent avoir une durée excessivement variable. C'est ainsi que la période du début alors que la tumeur n'est pas encore bien caractérisée, peut varier comme durée dans des limites très grandes.

Un homme de 76 ans ressentait depuis dix ans des douleurs dans le membre supérieur quand il vit apparaître une tuméfaction du coude. La maladie marcha, on pratiqua l'amputation du bras près de l'épaule, le malade guérit. Il s'agissait d'un sarcome myéloïde des os du coude. (Soc. chirurgie, 5 déc. 1850.)

Nous trouvons dans les Bulletins de la Société anatomique de 1873, p. 126, un autre fait bien intéressant. Un homme de 28 ans portait sur le doigt médius, depuis sept ans, une tumeur adhérente et absolument indolente, qui après l'amputation fut reconnue pour être un sarcome à cellules géantes de la première phalange du doigt.

Dans une des observations du Dr J. Bœckel il est question d'un homme qui avait vu débuter sa tumeur vingt années auparavant; l'application intempestive d'un vésicatoire amena son ulcération, l'amputation de la cuisse fut pratiquée et l'on reconnut que l'on avait affaire à un sarcome central à cellules rondes de l'extrémité inférieure du fémur. Le diagnostic d'ostéosarcome avait été posé avant l'opération. obs. XII Enfin pour montrer que cette période initiale s'accorde avec les variétés de sarcomes réputés les plus graves, nous citerons encore ce cas déjà cité de Jackson qui parle d'une femme de 41 ans dont la tumeur avait paru à l'âge de 9 ans au niveau du tibia. Elle prit un accroissement rapide sous

l'influence d'une chute, s'ulcéra et nécessita l'amputation de la cuisse 14 mois après. Il s'agissait d'un sarcome périostal fuso-cellulaire (Transact. of the, Pathol. Society, t. XXVIII, p. 215).

Dans The Lancet (15 déc. 1877), nous trouvons relaté un fait non moins intéressant. Un homme de 22 ans se fit, 14 ans avant, une fracture de l'extrémité inférieure de la jambe. Il se développa après sa fracture, à la partie externe de la jambe, une tumeur indolente qui s'accrut très lentement; mais depuis un an ses progrès furent beaucoup plus rapides. On pratiqua l'amputation de la jambe, et le malade guérit. On reconnut à l'autopsie un sarcome ostéoïde de l'extrémité inférieure des os de la jambe. Enfin nous rappellerons surtout comme oscillations de la marche pendant le début, le cas qui nous a été communiqué par M. Monod, et où nous voyons la tumeur rester stationnaire pendant trois ans, diminuer même sous l'influence d'un traitement pour reprendre ensuite une marche très aiguë.

A côté de ces faits remarquables par la longue durée de la période initiale, nous en trouvons d'autres où le développement a été d'une rapidité effrayante. En un mois, deux mois, la tumeur a pris un volume considérable et amené un état général inquiétant.

Tel est le cas de cet homme qui. dans l'espace de six semaines vit se développer une tumeur au niveau de la partie inférieure du genou droit dont la circonférence atteignit 43 centimètres. L'amputation du membre fut pratiquée et l'on découvrit un sarcome central globo-cellulaire de l'extrémité supérieure du tibia qui avait déjà envahi les parties molles environnantes. (Bullet. Soc. anatomique 1876, p. 725).

Nous avons tenu à nous rendre compte de la durée approximative de la maladie jusqu'au moment où le patient est soumis à l'examen et à l'intervention du chirurgien ; cette durée est différente suivant les différentes variétés d'ostéosarcomes des membres. Voici les moyennes que nous avons obtenues en dépouillant les observations de sarcomes des os des membres où le début était nettement indiqué par le malade.

Sarcomes	giganto-cellulaires.....	23	mois.
—	fuso-cellulaires centraux.....	13	
—	globo-cellulaires centraux...	9	—
—	fuso-cellulaires périostaux..	25	—
—	globo-cellulaires périostaux.	18	—
—	ostéoïdes.....	16	—

Il m'a de plus semblé que les sarcomes centraux avaient plutôt une marche progressive, tandis que les sarcomes périostaux étaient plus souvent sujets à des poussées. Gross de son côté a recherché quelle était la durée de la vie chez les individus qui ne sont pas opérés, et voici les chiffres auxquels il est arrivé.

Durée de la vie quand il n'y a pas intervention.	46 mois.	Sarcomes	giganto-cellul.	centraux.
	42 mois.	—	fuso-cellul....	
	23 mois.	—	globo-cellnl...	
	16 mois.		ostéoïdes.....	périphériques.

J'aurais pu terminer cet exposé symptomatologique par un chapitre intitulé : complications de l'ostéosarcome des membres. Mais il m'a semblé préférable de montrer, pendant les différents stades qu'il parcourt, les accidents qui peuvent survenir, d'autant plus qu'ils ne sont, la plupart du temps, que le résultat direct de la marche clinique de la tumeur.

DIAGNOSTIC DES OSTÉOSARCOMES DES MEMBRES.

C'est certainement le côté le plus délicat dans l'étude de l'ostéosarcome.

En effet, les sarcomes des os des membres se montrent, comme nous l'avons vu, sous des formes cliniques si variées, soit qu'ils siègent près des articulations soit qu'ils occupent les diaphyses, que les cliniciens sont tombés et tombent encore aujourd'hui dans des erreurs souvent préjudiciables au malade, quand elles dirigent l'intervention dans un sens tout opposé à celui que nécessite l'existence de la tumeur.

Si Bégin, Nélaton, Follin, Eames ont déjà appelé l'attention des observateurs sur la possibilité de ces erreurs, aucun n'a donné des signes pouvant permettre de distinguer les ostéosarcomes des autres lésions qui peuvent les simuler. M. le professeur Panas dans son article, Tumeurs blanches (Articulations. Dict. de med. et chir. pratiques, tome III, p. 435), cite bien aussi 2 cas où un sarcome des os du membre inférieur fut méconnu et confondu avec une tumeur blanche et il termine en disant, que les exemples que l'on pourrait multiplier suffisent pour démontrer que dans certains cas la méprise est réellement impossible à éviter.

C'est à M. le Dr Gillette qu'appartient l'honneur d'avoir montré le premier, que certains symptômes permettaient de pencher plutôt vers l'ostéosarcome quand il y a doute. C'est dans un mémoire que nous avons déjà eu l'occasion de citer, qu'il expose d'abord un certain nombre d'observations où l'erreur a été commise et qu'il étudie ensuite les signes cliniques de l'ostéosarcome permettant une différenciation. M. le Dr Tillaux fit un rapport sur ce mémoire et adopta ses conclusions. En 1877, et à la même Société fut présenté un autre mémoire non moins remarquable du Dr Poinsot de Bordeaux. Il y étudie les mêmes faits cliniques que le Dr Gillette et se fondant sur un nombre de faits plus considérables, montre que certains signes donnés par son prédécesseur ne sont pas aussi constants que cela avait semblé tout d'abord, et qu'il y avait en somme une seule exploration qui mit souvent définitivement sur la voie du diagnostic, la ponction de la tumeur avec issue de sang.

M. le Dr Terrier lut un rapport sur ce mémoire et tout en adoptant les idées de Poinsot insista sur un fait d'une grande valeur diagnostique, la coïncidence d'une tumeur développée en un autre point de l'économie.

Tel était l'état de la question. L'on voit que les cliniciens cherchaient avant tout à distinguer l'ostéosarcome des autres lésions qui peuvent lui ressembler, sans se préoccuper de distinguer les différentes variétés anatomiques du sarcome entre elles.

C'est alors que parut le mémoire du professeur. Gross de Philadelphie, que nous avons eu l'occasion de citer si souvent dans notre travail. Se basant sur les caractères cliniques différents des sarcomes des os longs, sur leur évolution différente aussi suivant les espèces anatomo-pa-

thologiques, il chercha à diagnostiquer d'après un ensemble de signes ces variétés les unes des autres. De tous ces faits il résulte que l'étude du diagnostic des ostéosarcomes des membres se divise naturellement comme il suit :

Dans une première partie nous étudierons le diagnostic de l'ostéosarcome en général ; nous montrerons si et comment l'on peut arriver à le différencier des lésions qui le simulent soit qu'il siège au niveau des articulations ce qui est le cas le plus fréquent de beaucoup, soit qu'il ait envahi le corps des os longs des membres.

Dans une seconde partie, nous exposerons le diagnostic des sarcomes avec les tumeurs qui peuvent les simuler et nous verrons s'il y a possibilité pour le clinicien de distinguer les différentes variétés que nous avons décrites dans l'anatomie pathologique.

DIAGNOSTIC DES OSTÉOSARCOMES EN GÉNÉRAL.

L'ostéosarcome peut s'offrir à l'observation du chirurgien dans deux conditions bien différentes.

Les signes de la lésion sont nettement accusés ; tout, antécédents, début, état actuel concorde pour amener au diagnostic purement clinique de tumeurs de l'os, d'ostéosarcome.

Mais il est un autre ordre de circonstances qui est peut être le plus fréquent, où les signes essentiels manquent, où il n'y a que de la douleur, une simple tuméfaction sans tumeur bien manifeste, où l'affection présente comme une

allure subinflammatoire qui masque sa véritable nature, où un signe physique fourni par l'exploration tel que fluctuation, battement avec souffle domine pour ainsi dire tous les autres et égare l'opinion du clinicien ; enfin le sarcome a pu rester latent jusqu'à l'apparition d'une solution de continuité de l'os qui vient surprendre par sa brusquerie inattendue et le patient et le chirurgien.

Comme les ostéosarcomes juxtaarticulaires offrent au point de vue du diagnostic une physionomie différente de celle des ostéosarcomes diaphysaires et que c'est surtout à leur sujet qu'ont été commises les plus fréquentes erreurs de diagnostic, c'est par eux que nous commencerons cette étude.

Ostéosarcomes juxtaarticulaires. — Quand l'ostéosarcome est à son début, qu'il n'existe encore que de la douleur sans aucune tuméfaction appréciable à l'œil, ces douleurs seront prises facilement et l'ont été bien souvent pour des douleurs rhumatismales ou névralgiques.

Le diagnostic est alors pour ainsi dire presque impossible ; et ce n'est que lorsque la tumeur viendra faire saillie en un point du squelette que le chirurgien pourra être mis sur la voie de la véritable cause des douleurs. C'est ainsi qu'une femme citée par Mitchell Henry (Transact. of the. path. Society, 1858, vol. IX, p. 307) souffrait depuis vingt ans de rhumatisme; depuis un an ses douleurs s'étaient localisées à l'épaule droite et devenaient lancinantes. Dix mois plus tard elle s'aperçut pour la première fois d'un gonflement de la région scapulo-humérale. Il s'agissait d'un ostéosarcome de la tête de l'humérus. L'erreur dans quelques cas est d'autant plus inévitable que le malade est manifestement rhumatisant; il a eu des attaques de rhu-

matisme articulaire ou musculaire ou bien il est né de parents affectés des diathèses rhumatismale ou goutteuse.

Toutes les fois qu'une douleur insolite, par sa ténacité ou quelqu'un de ses autres caractères siégera dans un des membres, elle devra appeler un examen minutieux de la part du médecin qui découvrira quelquefois alors, soit un gonflement mal limité et douloureux, soit, au contraire, une tuméfaction bien nette qui le mettra sur la voie du diagnostic, s'il ne trouve pas à mettre cette tuméfaction sur le compte soit d'une inflammation, soit d'une lésion syphilitique. Le fait suivant, qui appartient à Fochier (Lyon médical, 1875, t. III, p. 557), montre combien les conditions peuvent concorder pour amener à une erreur. Il s'agit d'un homme de 30 ans qui avait été manifestement syphilitique. En 1874, il ressentit dans le genou gauche et sans cause appréciable, des douleurs sourdes qui s'exaspèrent et deviennent surtout pénibles la nuit. En même temps le genou gonfle à sa partie interne. Les chirurgiens qui virent le malade, pensant à une lésion syphilitique de l'os, prescrivirent d'abord des vésicatoires et de l'iodure de potassium à l'intérieur, puis des sangsues. Les accidents s'aggravèrent; la tumeur prit un accroissement notable et se manifesta enfin sous son vrai jour ; la cuisse fut amputée ; l'on avait eu affaire à un sarcome ostéoïde de l'extrémité inférieure du fémur.

Tout ici était pour l'ostéopériostite syphilitique, au début du moins ; les antécédents, les douleurs exaspérées pendant la nuit, plaidaient certainement en sa faveur.

Les cas où l'ostéosarcome des membres a été confondu avec une lésion inflammatoire articulaire ne sont pas à compter.

Quand la douleur et la tuméfaction se montrent au début, au niveau de la région articulaire, sans d'ailleurs qu'il y ait une tumeur bien manifeste, il n'est pas rare de voir

confondre l'ostéosarcome avec une hydarthrose, une arthrite traumatique ou rhumatismale.

Le fait inédit de Poncet est un exemple remarquable de la première sorte d'erreur (Observ. n° 9). Un enfant reçoit un coup de pied sur le genou; surviennent de la tuméfaction et de la douleur, qui n'empêchent pas le petit malade de faire 3 à 4 kilomètres pour aller à l'hôpital. On porta, après examen minutieux, le diagnostic d'arthrite traumatique du genou, qui fut bientôt reconnu comme inexact, car la tumeur s'ulcéra largement et nécessita l'amputation de la cuisse.

Nous trouvons dans les Bulletins de la Société de Chirurgie, 21 février 1876, la relation d'un cas où un ostéosarcome fut pris pour une hydarthrose d'abord, ensuite pour une tumeur blanche. Il s'agissait d'un sarcome fasciculé de l'extrémité supérieure du tibia, kystique. L'articulation était injectée.

Un sarcome ossifiant et myéloïde de l'extrémité inférieure du fémur fut confondu avec une arthrite rhumatismale, dans un cas relaté par Eames (Boston, méd. and. surgical Journal, t. LIX, p. 453). L'arthrite persistant, on en vint à l'idée d'une tumeur blanche.

Il est remarquable de voir, dans certaines observations, le diagnostic passer, successivement à mesure que la lésion progresse, par les phases les plus diverses, jusqu'à l'examen direct de la pièce ou jusqu'à ce qu'un signe insolite et précis, comme l'issue du sang par une ponction, la découverte d'une cavité remplie de tissus sarcomateux par une incision, la crépitation parcheminée, une fracture spontanée, mettent le chirurgien dans la voie de la vérité. Un des cas les plus remarquables, sous ce rapport, est celui qui a été cité par le Dr Gillette et publié dans les bulletins de la Société Anatomique (1874, p. 79). Il s'agissait d'un ostéosarcome de l'extrémité inférieure du radius, qui fut pris

d'abord pour une entorse (il y avait eu chute), puis pour une arthrite, enfin pour une tumeur blanche. Cette dernière erreur est de beaucoup la plus fréquente, c'est elle surtout que l'on a en vue dans le diagnostic des ostéosarcomes juxtaarticulaires.

En effet l'affection avec laquelle l'ostéosarcome juxta-articulaire a été confondu le plus souvent est certainement la tumeur blanche de l'articulation correspondante. C'est surtout sur le diagnostic différentiel entre le sarcome et l'arthrite fongueuse que le Dr Gillette a insisté dans son mémoire. Après l'exposé de quinze observations où cette erreur a été commise, il recherche sur quels signes peut se fonder le clinicien pour poser un diagnostic exact.

Ce n'est pas dans les antécédents ni dans la constitution générale de l'individu qu'il faut les chercher. En effet, dans les nombreuses observations que nous avons parcourues, nous avons trouvé que l'ostéosarcome se développe aussi bien chez des scrofuleux, des syphilitiques, des rhumatisants, que la tumeur blanche ; l'influence du traumatisme est manifeste pour la production des deux affections.

Une circonstance étiologique qui a été signalée par M. Terrier et sur laquelle nous croyons devoir appeler l'attention d'une façon toute particulière, c'est l'existence chez les ascendants ou chez le patient lui-même d'une lésion organique.

C'est ainsi qu'outre le cas remarquable signalé par M. le Dr Terrier dans son rapport sur le mémoire de Poinsot, nous en avons trouvé plusieurs autres et un particulièrement notable. Il s'agissait d'une tumeur de l'extrémité inférieure du fémur chez une femme de 32 ans, tumeur qui avait pris un développement très rapide sous l'in-

fluence d'une grossesse intercurrente et ressemblait à une tumeur blanche ; depuis six mois, était apparue dans le sein droit une tumeur qui présentait les caractères de l'adénoïde de Velpeau ; dans ce cas cette coïncidence aurait pu être d'un grand secours pour l'établissement du diagnostic d'ostéosarcome (Pujo. Th. Montpellier, Obs. X). Le cas inédit de Terrillon n'est non moins remarquable. Un jeune homme est soi-disant atteint de coxalgie ; le chirurgien appelé constate une tuméfaction de la hanche crépitant sous la pression du doigt et fait le diagnostic d'ostéosarcome, confirmé par la présence d'une tumeur de même nature dans les os du crâne.

Les signes physiques ou fonctionnels peuvent-ils, pendant la première période, nous fournir les éléments du diagnostic différentiel ?

Les douleurs auraient, d'après Gillette, des caractères peut-être particuliers dans l'ostéosarcome, : elles seraient assez intenses, tenaces, non calmées par le repos et l'immobilisation. Malheureusement nous avons vu en étudiant le mode de début de l'ostéosarcome, qu'assez souvent ces caractères étaient tout opposés, qu'il n'y avait là rien de constant. Ce n'est que lorsque la douleur est localisée en un point, qu'elle est persistante et tenace, sans aucun phénomène inflammatoire concomitant, que l'on devra se tenir sur ses gardes.

Une fois la tumeur développée, sa forme ne nous procure malheureusement pas grand renseignement, l'arthrite fongueuse pouvant donner lieu par le développement de fongosités à des dispositions tout à fait analogues. Celles de l'ostéosarcome siègent aussi bien au niveau de l'interligne articulaire et dans les points regardés comme spéciaux aux fongosités articulaires qu'au niveau des extrémités osseuses. Poinsot n'y accorde pas une grande valeur et

cite un fait relaté dans la thèse de Carréra (page 87), où les fongosités fuyaient devant la pression du doigt vers l'intérieur de l'articulation pour revenir aussitôt après, comme par un mouvement d'expansion dès que la pression avait cessé. Sur la face antérieure du fémur, immédiatement au-dessus des condyles, on faisait rouler sous le doigt quelques noyaux aplatis, plus durs que le reste de la tumeur, et qui ressemblaient parfaitement, par leur forme et leur consistance, aux plaques synoviales des tumeurs blanches. Pujo, dans sa thèse (obs. X), cite ce fait encore plus remarquable sous le rapport de la similitude, entre le sarcome et l'arthrite fongueuse. Une femme de 32 ans éprouve, il y a quatre ans, une douleur dans le genou gauche, puis survient une tuméfaction qui prend un développement considérable après un accouchement. A l'examen l'on constate que le genou gauche est énorme; sa tuméfaction ressemble absolument à celle d'un genou rempli de fongosités et de liquide ; deux grosses bosses répondent aux muscles vaste interne et vaste externe ; elles sont séparées par le méplat que forme le tendon du droit antérieur ; deux autres petites bosses existent de chaque côté du tendon rotulien. La peau qui recouvre le genou est blanche, veinée et mobile sur les parties profondes. Il s'agissait d'un sarcome fibroplastique. A la hanche, à l'épaule, au coude, à la main, au pied, la forme de la tumeur est souvent identique à celle d'une coxalgie, d'une scapualgie, d'une tumeur blanche , du coude ou du poignet, de la main ou du pied.

Dernièrement encore, nous voyions un homme couché à l'hôpital Cochin et qui présentait une énorme tuméfaction du cou-de-pied, dure en certains points, plus molle et comme fongueuse dans d'autres.

L'on pouvait certainement hésiter à première vue entre une tumeur blanche et un ostéosarcome ; ce n'était ni

l'un ni l'autre. M. le Dr Després, se fondant sur l'intégrité des surfaces articulaires et sur la manière dont se comportait la tuméfaction au niveau de la jambe, porta le diagnostic de gommes qui sembla devoir se confirmer par la suite. Nous pourrions multiplier ces exemples que Gilette et Poinsot ont collectionnés dans leurs travaux sur l'ostéosarcome ; tous démontrent l'impossibilité presque absolue de reconnaître la tumeur dans un certain nombre de cas en se fondant sur les signes précédents.

Un renseignement peut-être plus important nous est fourni par l'état même des surfaces articulaires. Règle générale : dans l'ostéosarcome juxtaarticulaire, les surfaces cartilagineuses de l'articulation restent à l'abri de l'invasion du néoplasme.

C'est là certainement un fait qui a son importance, quand il existe ; mais son absence n'a pas grande signification. N'avons-nous pas vu en effet en étudiant l'état des articulations dans les ostéosarcomes des membres, qu'assez souvent l'article est envahi, qu'assez souvent les cartilages sont détruits et que le néoplasme, loin de rester limité à l'extrémité dans laquelle il a pris naissance en attaque l'extrémité opposée. Si donc ce signe a une grande valeur quand il existe réellement, qu'il est nettement constaté, il n'en est pas moins vrai qu'il ne peut pas être considéré ainsi que les précédents comme d'une valeur absolue.

Sans revenir au cas que j'ai déjà eu l'occasion de citer, qu'il nous soit permis de signaler les quatre observations relatées par Volkmann dans les Archiv für Klin. Chir. Langenbeck, vol. XV, 1873. Il rapporte deux cas de sarcomes myélogènes fibroplastiques sans coque osseuse qui avaient détruit complètement les cartilages articulaires de la tête humérale et des condyles du fémur et avaient été pris pour des arthrites fongueuses.

Steudener et Waldeyer ont relaté deux cas du même genre.

Il est presque de règle quand la tumeur blanche est avancée dans son évolution, de la voir suppurer ; il se forme des abcès soit intra, soit péri articulaires, qui s'ouvrent au dehors, restent fistuleux, donnent souvent issue à des fongosités, en est-il de même dans l'ostéosarcome ? Presque toujours non ; oui dans quelques cas, rares il est vrai.

Certes le plus complet que l'on puisse imaginer est celui qu'a relaté Volkmann et dont j'ai déjà eu l'occasion de parler à propos de l'inflammation dans les ostéosarcomes. Tout se réunissait pour faire croire à une tumeur blanche suppurée du genou; il s'agissait d'un sarcome ostéoïde du tibia avec cavité suppurante, portions d'os nécrosés et communiquant avec l'articulation.

Néanmoins il est juste de dire que lorsque l'on se trouve en présence d'une affection articulaire avec tuméfaction des extrémités osseuses qui dure déjà depuis longtemps qui s'est accompagnée de douleurs et qui n'a pas donné lieu à de la suppuration, il y a tout lieu de se rattacher à l'idée d'un ostéosarcome et presque toujours l'on sera dans le vrai. C'est le moment de parler de la ponction exploratrice comme moyen de diagnostic général.

Le chirurgien se trouve en présence d'une collection qu'il croit purulente, au niveau d'une articulation ; l'idée d'abcès est naturellement amenée par celle d'arthrite fongueuse ou d'osteïte des extrémités osseuses. Il fait une ponction ou pratique une incision dans la tumeur, et loin de tomber dans une cavité pleine de pus, il en retire soit un liquide séreux, colloïde, séro-sanguinolent, ou du sang pur. C'est cette dernière condition qui s'est présentée de beaucoup le plus fréquemment. Il ne peut plus y avoir alors d'hé-

sitation possible; l'idée de tumeur blanche est absolument écartée.

Dans les observations que nous avons parcourues, et où les signes existants rendaient incertaine la nature de la tuméfaction, nous avons vu bon nombre de chirurgiens se servir de la ponction comme instrument de diagnostic. C'est ainsi que Galozzi cite un cas dans les « Annali Universali di Medicina de 1879, p. 428 », où il fit la ponction exploratrice pour lever toute hésitation ; du sang coula par le trocart, le diagnostic d'ostéosarcome fut porté, et la tumeur enlevée démontra la véracité du diagnostic : il s'agissait d'un sarcome fasciculé central de l'extrémité supérieure du tibia. Nous trouvons un cas absolument analogue dans les Transact. of the Path. Soc. London, t. VIII, 1857; la ponction donna issue à du sang ; le membre fut amputé et montra que l'on avait affaire à un sarcome à cellules rondes très vasculaires, qui avait débuté dans la diaphyse.

Au lieu d'une simple ponction, c'est une incision qui a été faite soit par suite d'une erreur de diagnostic (on croyait avoir affaire à un abcès), soit dans le but de rechercher et la nature et l'étendue de la lésion, que l'on pouvait prendre pour une arthrite fongueuse. Le cas très instructif est celui que notre ami et collègue Duret a présenté à la Société anatomique (Bullet. Soc. Anatomique, 1873). On avait diagnostiqué chez une jeune femme de 16 ans, un fongus articulaire du cou-de-pied avec ostéïte centrale du calcanéum. Elle était strumeuse. La tumeur blanche ne suppurant pas et résistant opiniâtrement à tous les traitements mis en usage, M. le docteur Duplay pensa qu'il pouvait bien s'agir d'une tumeur maligne. Il incisa la tumeur qui donna issue à du sang et montra en même temps des masses blanches lardacées qui envahissaient les tissus environnants. L'amputation de la jambe fut pratiquée; c'était un

sarcome central à cellules rondes du calcanéum. Je pourrai, citer encore nombre de faits analogues ; j'ai choisi ceux qui m'ont paru les plus saillants et les plus propres à démontrer l'efficacité de ces petites opérations préliminaires. Pour que la ponction ait une valeur comme signe diagnostique, il faut que la quantité de sang qui s'écoule par la canule du trocart soit assez abondante. Nous observons ce fait dans tous les sarcomes qui présentent une mollesse; telle qu'on puisse confondre leur tissu avec des fongosités, quelquefois même l'écoulement du sang prend, comme nous avons eu déjà l'occasion de le signaler, les caractères d'une véritable hémorrhagie. Tel est surtout le cas des sarcomes très vasculaires, ou à grandes cavités kystiques remplies par du sang, en un mot, de ces sarcomes que C. Weil a désignés sous le nom de sarcomes hémorrhagiques.

L'ostéosarcome se distinguerait encore de la tumeur blanche en ce qu'il résiste à tous les moyens de traitement usités contre elle ; non seulement il ne s'amenderait pas, mais il semblerait même qu'il se montre avec des caractères plus aigus. Eames avait déjà donné comme un signe susceptible de faire admettre l'existence probable de l'ostéosarcome, l'insuccès des moyens qui réussissent habituellement dans les tumeurs blanches. Certainement, dans un grand nombre de faits l'on a observé soit la résistance absolue, soit même l'exacerbation sous l'influence de la compression, et de l'immobilisation des pointes de feu, des moxas; mais il y a tellement d'exceptions que la règle en est bien infirmée.

Aux observations déjà citées par le Dr Poinsot, dans son mémoire, nous en ajouterons une d'inédite parmi celles que nous publions à la fin du travail.

Le malade que M. le Dr Monod amputa à Necker pour un ostéosarcome du fémur, avait été traité par les badigeonnages de teinture d'iode sur l'articulation du genou et par l'appareil plâtré. Les phénomènes douloureux s'étaient amendés, le gonflement avait même diminué de quelques centimètres, quand, spontanément, les accidents reprirent leur marche aiguë. Nous croyons néanmoins devoir insister sur ce signe que la compression est ordinairement intolérable pour l'ostéosarcome, tandis que presque toujours elle calme les douleurs de l'arthrite fongueuse. Le Dr Tillaux a beaucoup insisté sur elle lors de son rapport à la Société de chirurgie. M. Terrier lui accorde une grande valeur et émet l'idée que dans les cas où la compression et l'immobilisation calment les douleurs du sarcome, il y a un état inflammatoire de la tumeur. C'est ce qui existe, en effet, dans l'observation de Laborie (Bull. de la Soc. de chir., 2e série, t. VII. p. 76).

Enfin, le Dr Gillette accorde une grande importance à la différence d'évolution des tumeurs blanches et des ostéosarcomes. La marche de l'ostéosarcome serait rapide, sans aucun mouvement de recul et arriverait en une année, en quelques mois, sans interruption, à un volume considérable, tandis que le début de la tumeur blanche est au contraire lent et que sa marche est chronique avec des exacerbations. Le dernier terme de la proposition s'applique parfaitement au cas de Monod que nous venons de citer et qui n'est pas le seul; de même combien de tumeurs blanches, de ces synovites fongueuses aiguës ne se montrent pas avec un caractère d'acuité très grand. Dernièrement encore, nous voyions à la Charité dans le service de M. le professeur Trélat, un homme qui présentait une synovite fougueuse du coude datant de quelques semaines et marchant avec

une grande rapidité. N'avons-nous pas décrit en étudiant le début et la marche des ostéosarcomes, cette évolution lente, cet accroissement par poussées, que M. le Dr Gillette regarde comme caractéristiques de la tumeur blanche ?

Jusqu'ici, nous avons discuté le diagnostic de la tumeur blanche et de l'ostéosarcome en supposant qu'aucune des lésions ne fut ulcérée. Le diagnostic est-il plus facile quand il existe des ulcérations qui donnent issue à des bourgeons fongueux ? Là encore il y a souvent des difficultés insurmontables; car l'aspect macroscopique des fongosités, constituées presqu'exclusivement par du tissu embryonnaire plus ou moins riche en vaisseaux et celui des végétations du sarcome dont la structure est analogue dans les cas de sarcomes embryo-plastiques, est identique ; ce n'est que l'examen microscopique qui pourra les différencier, en montrant ici des vaisseaux organisés, là des vaisseaux sans parois proprement dites. Il n'est pas étonnant que même dans ces circonstances l'erreur ait été commise. C'est ainsi que Lebert rapporte un fait bien remarquable à tous les points de vue, mais spécialement à celui qui nous occupe. On apporta dans le service de Guersant une jeune fille de 13 ans qui, à la suite d'une fièvre typhoïde, ressentit des douleurs dans le genou, qui se tuméfia. Les douleurs existaient pendant la marche, puis disparaissaient par le repos. La maladie fut aggravée par une chute; les phénomènes douloureux et le gonflement augmentèrent. Quand on l'apporta à l'hôpital, voici dans quel état elle se trouvait : la partie supérieure de la jambe est considérablement tuméfiée ; en avant, la peau est rouge, ulcérée, et laisse échapper de gros bourgeons charnus; il existe en outre une fluctuation obscure comme en donnent les fongosités. C'était tout le tableau d'une tumeur blanche osseuse, portant surtout sur

l'extrémité supérieure du tibia. L'amputation de la cuisse fut pratiquée et l'on trouva, à l'examen du membre, un ostéosarcome du tibia (Lebert, Anatomie pathologique, 1857, t. II, p. 292).

La méprise n'est pas moins inévitable, quand, sondant avec un stylet, on tombe sur des fragments d'os nécrosés ; ce n'est que par un débridement de la fistule et un examen direct avec le doigt que l'on arrivera au diagnostic de la lésion. Ainsi, même dans les cas avancés, le diagnostic sera encore difficile et demandera, de la part du clinicien, tout le tact et toute la sagacité possibles.

Si nous cherchons, après cet exposé, quels sont les meilleurs caractères différentiels des tumeurs blanches et des ostéosarcomes, nous trouvons que deux signes méritent vraiment le premier rang, l'absence de suppuration d'une part, l'issue du sang par une ponction ou une incision exploratrice d'autre part. Tous les autres ont une certaine valeur quand ils existent, mais leur absence ne prouve absolument rien, soit contre, soit pour le diagnostic d'ostéosarcome.

Nous nous sommes demandé, en lisant les nombreuses observations d'erreurs de diagnostic consistant à prendre un ostéosarcome pour une tumeur blanche articulaire, si les différentes variétés de sarcomes que nous avons énumérées et étudiées prêtaient toutes aussi souvent et au même degré à la confusion. Ce qui ressort de l'analyse des faits, c'est que le sarcome à myéloplaxes semble être celui qui prête le moins à l'erreur; cela tient à ce qu'il est généralement encapsulé par une coque osseuse, qu'il n'envahit qu'assez tardivement l'article et qu'il subit assez souvent la dégénérescence télangiectasique qui lui donne une physionomie spéciale écartant immédiatement l'idée de tumeur blanche. Le sarcome os-

téoïde me semble venir ensuite. Mais certainement, de tous les sarcomes, ceux qui simulent le mieux l'arthrite et l'ostéïte fongueuse sont les sarcomes fuso-cellulaires et globo-cellulaires soit centraux, soit périostaux, surtout les myélogènes. Leurs formes molles, dites encephaloïdes paraissent avoir donné le change dans le plus grand nombre des cas.

Ostéosarcomes épiphysaires et diaphysaires.—Jusqu'ici nous n'avons eu en vue dans l'étude du diagnostic différentiel que l'ostéosarcome développé près des jointures. Les autres lésions dont je vais avoir à parler et qui peuveut être confondues avec un néoplasme osseux, simulent aussi bien, suivant leur siège, un ostéosarcome juxtaarticulaire ou diaphysaire.

Le sarcome des os a pu en imposer assez souvent pour une inflammation circonscrite ou diffuse des parties molles, pour une inflammation du squelette, soit périostite, ostéite ou ostéomyélite.

Un des cas les plus remarquables que nous ayons recueilli se rapporte à un ostéosarcome du fémur qui était masqué complètement par un phlegmen étendu des parties molles et qui présentait lui-même des phénomènes de suppuration. Voici l'observation en quelques mots : Il s'agit d'un homme toujours bien portant auparavant et qui était tombé dix semaines avant son entrée à l'hôpital. Il survint les jours suivants du gonflement de la cuisse avec rougeur de la peau qui augmenta graduellement et devint très douloureux.

On fit une incision sur la tuméfaction qui ne diminua pas, mais donna lieu à une sécrétion très abondante, infecte, à de la fièvre et à un prompt amaigrissement. La mort s'ensuivit par épuisement. L'autopsie montra un phlegmon purulent gangréneux des parties molles de la cuisse, et une ca-

vitée tendue et pénétrant jusque sous le périoste, entourant l'os et allant du genou au bassin. Elle était remplie de sanie et de fragments d'une tumeur osseuse qui n'était autre qu'un sarcome ostéoïde (Virchow. Traité des tumeurs. tome II, p. 298).

A moins d'avoir le renseignement d'une tumeur existant déjà avant l'apparition des phénomènes inflammatoires périphériques, il était impossible de faire le diagnostic. C'est donc sur ce point qu'il faudra surtout insister auprès des patients.

Il est beaucoup plus fréquent de voir l'ostéosarcome pris pour une périostite, une ostéïte, une ostéomyélite, soit traumatique, soit strumeuse ou syphilitique.

Je rapporterai quelques exemples typiques de chacune de ces variétés d'erreurs ou d'hésitations de la part du chirurgien.

Fochier (Lyon médical, tome III, 1875, p. 157) rapporte le fait suivant : Un homme de 30 ans, syphilitique, s'était fait il y a cinq ans, une blessure superficielle au genou. Depuis ors il y éprouva des douleurs sourdes plus pénibles la nuit. De la tuméfaction survint, et tous les symptômes d'une vive inflammation ; la température de la partie malade est augmentée d'une façon sensible ; l'on trouve du liquide dans le genou et depuis deux mois la marche a été très rapide. Le chirurgien qui examine le malade hésite entre une ostéopériostite de l'extrémité inférieure du fémur ou un sarcome. L'amputation de la cuisse est pratiquée et on reconnaît à l'examen un sarcome ostéoïde de l'extrémité inférieure du fémur, immédiatement au-dessus des condyles.

Dans un autre cas de même nature où l'hésitation était permise, on se fonda pour pencher plutôt vers l'idée d'ostéosarcome, sur la rapidité du développement, l'existence

de douleurs lancinantes et leur propagation vers les régions inférieures des membres; de plus, la tumeur qui occupait la tête du péroné présentait quelques points ramollis. Une ponction exploratrice qui donna issue à du sang confirma le diagnostic du fongus de l'os (Thèse de Pujo, p. 86).

Une de nos observations inédites montre aussi toutes les péripéties par les quelles a passé le chirurgien. Il s'agit de cette jeune malade âgée de 16 ans et scrofuleuse avérée, qui sans traumatisme connu voit se développer une tuméfaction du genou. L'on prit un ostéosarcome pour une ostéo-périostite, l'incision de la tumeur démontra l'erreur dans laquelle on était tombé. (obs. XV.)

De même, Weil, que j'ai déjà eu l'occasion de citer, rapporte le fait suivant : Une tumeur fluctuante que l'on avait prise pour un abcès sous-périostique aigu de la cuisse fut ouverte; il en sortit un flot de sang, et l'amputation du membre démontra que l'on avait affaire à un sarcomd central à cellules rondes hémorrhagique.

La tuméfaction douloureuse pseudo-inflammatoire de l'épaule fut prise pour une ostéïte de la tête de l'humérus chez le malade de Poinsot par un de nos chirurgiens les ptus distingués (Mém. Poinsot, observat. XIV, p. 28), C'était un sarcome de la tête de l'humérus.

Nous citerons enfin un fait tout récent et inédit qui montre combien le chirurgien le plus éminent peut être embarassé et hésitant dans le diagnostic. M. le professeur Gosselin reçoit dans son service un malade âgé de 17 ans, qui portait au niveau de l'extrémité inférieure du fémur une tumeur rénitente, peu douloureuse, sans phénomènes inflammatoires que les uns prirent pour une ostéopériostite et qu'il était porté à regarder comme un ostéosarcame. Une onction exploratrice ne donna issue qu'à quelques gouttes

de sang. Ce résultat, combiné à la marche singulière de la tuméfaction et à une sensation de lame dépressible à la partie supérieure, fit pencher le chirurgien de plus en plus vers le diagnostic du sarcome (communication de M. Thibierge, interne du service).

L'ostéomyélite soit aiguë, soit chronique, a fourni elle aussi matière à erreurs, comme en témoignent les observations suivantes :

On amputa la cuisse d'un enfant de 13 ans dont l'affection remontait à 5 mois; le mal présentait tout à fait la physionomie d'une ostéomyélite aiguë, avec douleurs, gonflement de toute la cuisse, foyers fluctuants, état général grave. On fit l'amputation de la cuisse, et l'on tomba sur un ostéo-sarcome du 1/3 inférieur de la diaphyse fémorale ; il y avait un séquestre adhérent et volumineux dans le canal médullaire, le tiers moyen du fémur baignait à nu dans le pus, un foyer purulent s'étendait depuis le pli de l'aine jusqu'à la partie inférieure de la cuisse. C'était un ostéosarcome. (Soc. chirurgie, 13 juillet 1864.)

Le fait dont nous avons déjà eu l'occasion de parler à d'autres égards et qui a été soumis à l'observation de notre maître le Dr Tillaux, est un exemple de la même catégorie (sarcome ostéoïde de l'extrémité supérieure du tibia pris pour une ostéite nécrosique centrale de l'extrémité supérieure du tibia); l'erreur fut démontrée par l'application d'une couronne de trépan qui tomba en plein tissu morbide.

Je citerai, enfin, les cas que nous relate Volkmann, dans les Archiv von Langenbeek, vol. XV, 1873, et qui montrent une erreur opposée à celles que nous venons de signaler.

A la suite d'une ostéo-myélite chronique du premier métatarsien, il s'était formé un champignon bourgeonnant, gros comme un œuf de poule, qui, la peau étant intacte et

même encore après une incision exploratrice, fut pris pour un sarcome.

Dans un deuxième cas, il s'agissait d'une ostéomyélite fongueuse de l'acromion qui avait fait éclater l'os en une foule de fragments plus ou moins grands et sans suppuration. Ces fragments osseux mobiles étaient situés sous la peau qui recouvrait ainsi une tumeur lobulée crépitante, comme si elle avait eu une coque osseuse. Elle simulait à s'y méprendre l'ostéosarcome central myéloïde avec coque amincie et en partie détruite. Nous avons tenu à rapporter ce dernier fait quoique ce ne soit pas un ostéosarcome du membre à proprement parler, pour montrer comment les conditions peuvent se trouver réunies pour fausser l'opinion du clinicien.

Quels seront les signes qui nous permettront la plupart de temps de pencher pour tel ou tel avis? Les inflammations osseuses ou périostiques, en mettant de côté les conditions d'âge, de causes, soit traumatiques, soit diathésiques qui peuvent être identiques, s'annoncent par des douleurs et du gonflement, survenant en même temps; généralement, il existe de l'empâtement des parties molles périphériques en même temps que de la tuméfaction du squelette. Quand la lésion est osseuse ou médullaire et siège près des articulations, celles-ci sont souvent atteintes ; enfin, l'état fébrile est plus ou moins prononcé ; voilà pour les inflammations aiguës. Quant aux inflammations chroniques, nous trouvons là les mêmes difficultés de diagnostic que celles que nous avons déjà décrites à propos des tumeurs blanches, et la différenciation sera vraiment impossible jusqu'à ce que l'on se décide à une intervention opératoire. Il semble que ce soient surtout les sarcomes ostéoïdes qui aient donné lieu au plus grand nombre d'erreurs de ce genre.

Quand l'ostéosarcome se creuse de kystes plus ou moins volumineux, il peut en imposer pour une tumeur fluctuante des parties molles, telle qu'un abcès froid, un kyste séreux. Dans ce cas, ce sera encore la ponction qui lèvera tous les doutes. Elle donnera issue à du sang ou à un liquide mélangé à du sang, dans les cas d'ostéosarcomes et quelquefois même à des fragments de la substance sarcomateuse; quelques exemples suffiront à montrer comment l'erreur fut commise et comment on la rectifia. Mon ami et collègue Bouilly a eu l'obligeance de me communiquer le cas suivant :

Un garçon de 17 ans, entre salle Saint-Côme, à l'Hôtel-Dieu, pour un gonflement pseudo-inflammatoire de l'extrémité inférieure du fémur datant de 3 mois. Eu égard à l'âge du sujet, au siège de la tuméfaction et à la fluctuation l'on pense à un abcès, suite d'ostéite épiphysaire. Une incision ne donne que du sang et tombe en plein dans un sarcome qui fut reconnu à l'examen pour un sarcome à myéloplaxes.

Un malade était atteint d'une tumeur de la cuisse au niveau du genou pour le diagnostic de laquelle on hésitait entre un abcès ossifluent et un encéphaloïde. Le chirurgien fit une ponction exploratrice qui donna issue à du sang et à de la matière sarcomateuse. L'amputation fut pratiquée et le diagnostic sarcome confirmé par l'examen du membre (Soc. chirurgie, 1 juin 1864).

Un homme de 36 ans, voit apparaître à la suite d'un effort une douleur vive au poignet, puis une tumeur à la partie antérieure de l'articulation, que Roux prit pour une hydropisie synoviale; une ponction donna issue à du sang vermeil. A partir de ce moment la tumeur s'accrut, se mit à battre. Le chirurgien amputa l'avant-bras, après avoir

essayé la ligature de l'humérale. Il s'agissait d'un sarcome de l'extrémité inférieure du radius (Bulletin de l'Académie de médecine, t. X, p. 380, 1845).

Le diagnostic sera souvent d'autant plus difficile que les symptômes initiaux des deux affections pourront absolument se ressembler. Si le malade s'est bien observé, il sera possible dans certain cas de savoir si cette tumeur s'est montrée immédiatement avec les caractères qu'elle présente actuellement, ou si, au contraire, elle a d'abord été dure et peu douloureuse à la pression. Il y aura évidemment plus de chances pour l'ostéosarcome dans ce dernier cas, que dans les conditions inverses.

La gomme syphilitique a pu donner le change et souvent dans les observations nous voyons ordonner l'iodure de potassium et les frictions mercurielles comme pierre de touche du diagnostic. S'il est vrai que l'ostéosarcome périostal se présente quelquefois avec les caractères d'une gomme de l'os sous-périostique, chez un malade qui est syphilitique avéré, cependant la plupart de temps l'absence de commémoratifs, du bourrelet dur périphérique à la gomme, la marche envahissante, et la non-diminution sous l'influence d'un traitement approprié, seront des signes capables de faire éviter l'erreur. Il est évident que le dernier surtout aura une grande valeur.

Quand le sarcome présentera un aspect inflammatoire, il pourra être pris pour une ostéopériostite syphilitique comme chez ce malade cité par Fochier et dont j'ai déjà apporté l'histoire. Le traitement sera le critérium.

Lorsque l'ostéosarcome devient pulsatile, le signe battement accompagné ou non d'un bruit de souffle peut dérouter le chirurgien et lui faire croire à une véritable tumeur anévrysmale artérielle. Cette erreur a été commise nombre de

fois. C'est ainsi que Gross, dans son mémoire, p. 346, cite un cas de sarcome à cellules rondes central très vasculaire de l'extrémité inférieure du fémur qui fut pris d'abord pour une synovite, puis pour un anévrysme. On pratiqua la ligature de l'artère fémorale ; huit mois après on reconnut que l'on avait affaire à une tumeur maligne etl'on fit l'amputation de la cuisse. L'opéré mourut trois mois après d'accidents dyspnéiques. De même, Peikert (Thèse de Berlin, 1872) relate un cas de sarcome giganto-cellulaire de l'extrémité supérieure du tibia que l'on confondit avec un anévrysme. La cuisse fut amputée, le blessé mourut de pyohémie. Gott (American Journal of the med. Sciences, 1876) rapporte une observation de sarcome encéphaloïde de l'humérus qui donna lieu à une erreur analogue.

Citerai-je, enfin, les 2 remarquables cas que Dupuytren nous transmet dans ses leçons orales sur le fongus hématode? Dans l'un, il s'agissait d'une tumeur pulsatile de l'extrémité supérieure du tibia, pour laquelle ce grand chirurgien pratiqua la ligature de la fémorale ; la tumeur disparut sans que l'engorgement du genou cessât complètement ; sept ans après, elle était revenue à un volume beaucoup plus considérable, et nécessita l'amputation du membre. Il semble bien d'après l'examen anatomique fait par Dupuytren et par Breschet, qu'il s'agissait là d'une grosse tumeur myéloïde de la tête du tibia.

L'autre observation est celle d'un fongus hématode du dos du pied qui fut pris par le plus grand nombre des médecins qui l'examinèrent pour un anévrysme, tandis que Dupuytren soupçonnait un abcès soulevé par les battements de la pédieuse. Une ponction et même une incision pratiquée à l'aide d'un bistouri montrèrent que l'on avait affaire à une tumeur reticulée comme une éponge dont le tissu avait toutes

les apparences des corps caverneux de la verge. Dupuytren fit l'amputation de Chopart. Il semble bien d'après l'examen macroscopique qu'il s'agissait là d'une tumeur myéloïde pulsatile des os du métaatase et des cunéiformes.

Il est de fait cependant que ces confusions deviennent moins fréquentes depuis que l'on connaît mieux les dégénérescences télangiectasiques des sarcomes. Devons-nous établir ici un diagnostic différentiel entre ces tumeurs pulsatiles, que M. le professeur Richet a décrit dans son Mémoire des Archives de médecine ? Nous ne le croyons pas : ces tumeurs sont absolument impossibles à distinguer cliniquement des sarcomes; c'est par leur marche, leur évolution, par leur disparition sous l'influence de la ligature, comme dans le fameux cas de Roux, qu'elles s'écartent des sarcomes télangiectasiques. Il s'agit maintenant de savoir quels sont les signes qui permettront de distinguer un sarcome pulsatile d'un anévrysme artériel. Dans le sarcome il n'y a pas de pulsation au début, et généralement elles ne se montrent que lorsque la tumeur prend un accroissement rapide, le souffle est moins fréquent et moins distinct que dans l'anévrysme artériel. Le sarcome pulsatile a des sièges de prédilection, surtout l'extrémité supérieure du tibia. Quand une tumeur pulsatile est située loin du passage d'un gros vaisseau, il y a plus de chances que ce soit un sarcome qu'un anévrysme, telle une tumeur pulsatile de la tête du péroné ; enfin, l'anévrysme est une tumeur rare avant trente ans, tandis que le sarcome pulsatile s'observe généralement avant cet âge. Nous ajouterons à tou ces symptômes les deux suivants qui nous paraissent dignes de l'attention du chirurgien.

1° La douleur sur laquelle a beaucoup insisté Sistach lors d'une présentation qu'il fit à la Société de chirurgie,

le 23 mars 1859, d'un ostéosarcome de la hanche qni simulait à s'y méprendre un anévrysme. Dans presque tous les cas de fongus hématodes le sarcome télangiectasique ou pulsatile, a été précédé de douleurs plus ou moins violentes, tandis que la tumeur anévrysmale s'est développée d'une façon indolente et ne commence à provoquer des phénomènes douloureux que quand son évolution est déjà bien avancée. Ce signe n'est toutefois pas absolu ; n'avons-nous pas vu des sarcomes giganto-cellulaires évoluer sans grandes souffrances pour les malades ?

2° La réductibilité : l'anévrysme forme une tumeur qui est réductible presque en totalité, surtout quand il présente des battements et du souffle, qu'il ne commence pas encore à se solidifier, tandis que le sarcome télangiectasique et pulsatile présente toujours outre la portion pulsatile et souvent fluctuante, une partie solide qui malgré toutes les manœuvres ne pourra être réduite. Enfin, la tumeur pulsatile est généralement plus ou moins solide au début, tandis que l'anévrysme, proprement dit, est dès son origine, nettement fluctuant.

Malgré ces caractères différentiels, le doute est légitime dans quelques cas et ici encore, nous devrons nous fonder pour poser tel ou tel diagnostic, sur l'ensemble des faits sur lesquels nous avons attiré l'attention, et ce n'est que grâce à cette analyse minutieuse que nous arriverons à nous rendre compte de la nature de l'affection.

Un ostéosarcome peut se manifester surtout quand il est central et diaphysaire, par une fracture spontanée sans presque aucun autre symptômee précurseur, si ce n'est souvent des douleurs que l'on met sur le compte d'un rhumatisme ou d'une sciatique.

Quand une fracture se produit ainsi sous l'influence

d'une cause insignifiante, après s'être bien rendu compte autant que possible du mode de production, à savoir si la fracture a précédé ou suivi une chute, le chirurgien doit avant tout rechercher s'il n'y a pas en un point de l'économie une tumeur primitive soit cancéreuse, soit sarcomateuse qui lui explique cette fragilité spéciale du squelette; il trouvera la plupart du temps, soit un cancer du sein, soit un cancer du rectum ou de l'utérus, car c'est surtout pendant l'évolution des carcinones que se produisent des carcinomes secondaires de l'os et la fracture qui en est la conséquence. Dans d'autres cas il trouvera soit dans les parties molles, soit dans le squelette, une tumeur sarcomateuse. Dans d'autres il apprendra qu'il y a quelque temps une opération a été faite pour enlever un néoplasme, dont les caractères et la marche indiquent assez facilement la nature. Ces renseignements seront un grand appoint pour le diagnostic et quand il y aura eu sarcome opéré, ou sarcome existant encore actuellement sur une autre partie du corps, ils permettront de rapporter la fracture à sa véritable origine. Mais quand il s'agit d'un sarcome primitif des os, central, amenant une solution de continuité, le diagnostic n'est pas aussi simple et des erreurs ont été commises dont quelques-unes même n'ont été relevées qu'à l'autopsie.

Tel est le cas de Letiévant, cité par Pujo. Un homme de 76 ans a depuis deux ans des douleurs vives dans la cuisse; il se fracture le fémur dans une crise de contracture. Le malade est apporté à l'hôpital oú on lui applique un bandage amidonné qu'il ne peut supporter. Il meurt quelque temps après de pneumonie adynamique et l'on trouve une tumeur fibro-plastique entre les fragments du fémur. (Thèse, p. 69).

J'ai déjà insisté sur le tableau clinique de ces fractures

dites spontanées dans le sarcome des os. J'y reviendrai ici pour rappeler qu'un de leurs caractères essentiels c'est de présenter bientôt au lieu de cal, une tumeur qui augmente de volume, de se réitérer ou de se désunir quand il y a une apparence de consolidation. Enfin le signe peut être le plus important, au point de vue du diagnostic et qui semble manquer très rarement, est constitué par ce fait de la douleur dans le membre, un temps plus ou moins long avant la solution de continuité. C'est là un renseignement de première importance pour lequel il faudra questionner le malade et son entourage et presque toujours il sera facilement obtenu.

Quand la fracture se produit sur un membre atteint de tumeur bien manifeste, le diagnostic n'a rien d'épineux et se fait sans aucune difficulté.

Au lieu de présenter la consistance molle fluctuante et la sensation des battements, l'ostéo-sarcome offre au contraire, soit dès son début, soit dans le cours de son évolution, une dureté plus ou moins considérable et uniforme. C'est dans ce cas qu'il a été confondu avec certaines autres tumeurs des os.

DIAGNOSTIC DU SIÈGE DE LA TUMEUR.

Mais avant d'aborder ce diagnostic différentiel, il nous faut d'abord examiner quels sont les signes, qui nous permettront de dire que nous sommes en présence d'un néoplasme parti de l'os ou au contraire d'une tumeur des parties molles. Le signe essentiel fondamental et que j'ai déjà eu l'occasion de citer au point de vue symptomatolo-

gique, c'est l'adhérence de la tumeur ; elle fait corps avec l'os; il n'y a pas possibilité de lui imprimer de mouvements indépendants de ceux du squelette, de même qu'il est impossible de déplacer les rapports de ce dernier sans changer ceux de la tumeur. Mais ce signe positif, qui ne fait jamais défaut, peut tromper dans quelques cas où le sarcome primitivement né dans les parties molles immédiatement périosseuses, adhère intimement à ce périoste et a même envahi l'os. Virchow déjà a insisté sur le diagnostic quelquefois difficile des tumeurs perostéales.

Nous avons trouvé un certain nombre de faits qui corroborent absolument cette opinion et qui montrent que tantôt l'on a pu prendre une tumeur des parties molles pour une tumeur de l'os et réciproquement.

C'est ainsi que Dahl (Hôpit. Tidende, t. II, p. 42) nous rapporte une observation de sarcome des muscles fléchisseurs de l'avant-bras, ne se laissant pas déplacer sur les parties sous-jacentes et prise pour un ostéosarcome. L'amputation démontra l'erreur comme siège.

Nélaton rapporte au contraire qu'un sarcome gigantocellulaire de l'extrémité inférieure du radius gauche fut pris pour une tumeur des gaines synoviales.

Une observation inédite, que nous devons à l'obligeance de M. le docteur Duplay, nous montre les difficultés qu'il peut y avoir dans certains cas à reconnaître si le sarcome est ou non parti de l'os.

Il s'agissait d'un homme de 20 ans, entré à l'hôpital pour une tumeur volumineuse de la face antéro-interne de l'avant-bras et du coude qui présentait des connexions évidentes avec le cubitus, mais surtout avec l'humérus et dont le développement rapide faisait un sarcome. C'est en se fondant sur la marche de la tumeur, sur ses rapports avec les muscles de l'avant-bras qui semblent l'envelopper

comme si elle s'était développée dans eux, et enfin sur l'absence du gonflement des os, que malgré son adhérence au squelette de l'avant-bras, le chirurgien diagnostiqua un sarcome des parties molles. L'amputation confirma son opinion.

Quand le néoplasme siège sur un segment de membre à 2 os, l'on devra rechercher le signe sur lequel a insisté le professeur Trélat à la Société anatomique et que j'ai déjà décrit, l'écartement de l'os, l'élargissement de l'espace interosseux, tout en n'y attachant pas une trop grane importance, surtout dans le cas d'un sarcome ayant rompu sa capsule et envahissant les parties voisines.

Avant d'aborder le diagnostic différentiel des diverses tumeurs qui envahissent les os, une dernière question nous reste à résoudre, à savoir quel est l'os qui lui a donné naissance? Cette question est très souvent facilement soluble quand il s'agit d'une tumeur diaphysaire, d'un segment de membre à 1 os, quand l'affection est à son début; elle est souvent très difficile à débrouiller quand il s'agit d'une lésion ayant envahi les extrémités d'une articulation ou bien encore les deux os de la jambe ou de l'avant-bras. Pour les os du pied et de la main elle n'a pas la même importance. Généralement l'os le plus atteint est celui par lequel a débuté le mal; le patient indique très souvent son siège primitif, le côté interne ou externe de la jambe ou de l'avant-bras, les extrémités supérieures ou inférieures d'une articulation. Quand ces renseignements n'existent pas, la solution reste indécise; nous verrons que ce fait, s'il a de l'importance au point de vue du pronostic, n'en a pas autant pour le traitement. Quant à l'étendue précise de la lésion dans les os affectés, elle sera bien difficile à apprécier d'avance et ce n'est que pendant l'intervention qu'on arrivera à reconnaître les limites du mal.

Demarquey (Société de chirurgie 1853, p. 234) s'assura du diagnostic et de l'état de l'os en traversant l'humérus tuméfié avec une aiguille à acupuncture.

Nous arrivons maintenant au diagnostic différentiel du sarcome des os et des autres tnmeurs du tissu osseux qui peuvent le simuler?

Et tout d'abord nous éliminerons le lymphadénome, excessivement rare, signalé par Ranvier comme tumeur secondaire de la moelle, observée dans la leucocythémie; de même l'épithélioma, qui est toujours secondaire, surtout au niveau des os des membres, et résulte de la propagation d'une tumeur épithéliale des parties molles par les canaux de Havers jusque dans les parties centrales de l'os qu'il envahit avec une grande facilité.

Pujo, dans sa thèse, rapporte un cas d'épithélioma primitif de la deuxième phalange du gros orteil, qui s'est comporté comme une ostéite centrale. C'est là un fait tout exceptionnel et qui ne doit pas nous arrêter.

Les erreurs de diagnostic qui seront commises dans l'appréciation du point de départ périostal ou myélogène et dans celle de la nature même de la tumeur, si elles peuvent avoir une importance pronostique, n'en ont pas une si grande au point de vue de l'intervention chirurgicale qui, la plupart du temps, n'en est guère modifiée.

DIAGNOSTIC DES SARCOMES D'AVEC LES AUTRES NÉOPLASMES QUI PEUVENT LES SIMULER ET DES VARIÉTÉS ENTRE ELLES.

Sarcomes centraux. — Quand le sarcome suit une marche lente, non envahisante pour les tissus périphériques, qu'il présente autrement dit les caractères d'une tumeur toute locale à évolution bénigne, il peut être confondu, et

c'est surtout le cas des tumeurs myéloïdes, des sarcomes bénins des os comme on pourrait les appeler, avec d'autres tumeurs bénignes telles que le fibrome, le chondrome et les kystes des os.

Le fibrome est rare et ne se développe que dans les épiphyses des grands os longs; sa marche est généralement lente; sa consistance est dure et élastique ; il peut se calcifier et donner alors tout à fait la sensation d'un produit osseux; mais dans d'autres cas il se creuse de cavités kystiques par dégénérescence de ses éléments et constitue alors ces grosses tumeurs fibro-kystiques que Brodie avait déjà signalées et sur lesquelles Prescott Hewett fit un rapport dans les Transact. of the path. Society (tome X, p. 255). Quand les sarcomes centraux myéloïdes évoluent dans le sens du tissu fibreux et se calcifient, il est presque impossible de les distinguer de ces productions et c'est l'examen direct de la tumeur qui élucidera la question.

Le chondrome des os se développe le plus souvent dans les phalanges des doigts et des orteils : il est alors multiple dans beaucoup de cas et sa physionomie est toute spéciale. Néanmoins il peut aussi se former dans les grands os longs mais alors beaucoup plus rarement que le sarcome. Quand il est central il est moins douloureux, d'un développement plus lent. Sa surface présente des nodosités et des bosselures, ce qui n'arrive pour le sarcome que si la capsule d'enveloppe est percée. L'enchondrome n'est jamais pulsatile; jamais il n'envahit les articulations; presque jamais il n'infecte ni les ganglions ni les viscères. L'âge moyen auquel se développe le chondrome central est à peu près de 33 ans, tandis que le sarcome central se développe plus tôt. Enfin un moyen d'exploration qui pourra lever les doutes consistera à faire une ponction qui, pour le chondrome ne donnera issue à rien en même temps qu'elle

indiquera la résistance de la tumeur. C'est surtout des ormes dures soit myéloïdes soit fuso-cellulaires que ces signes permettent de différencier l'enchondrome.

Quand le sarcome central a subi une dégénérescence kystique très avancée et présente en même temps une évolution bénigne, il est possible de le confondre avec les kystes des os, en entendant par kystes des os les tumeurs essentiellement kystiques qui ne comprennent guère que les kystes hydatiques. Le kyste hydatique des os des membres est une rareté. Dans un travail paru en 1877 dans la Deutsche Zeitschrifft für Chirurgie, tome VII, p. 285, le Dr E. Reczy a étudié les kystes parasitaires des os; il en a recueilli 33 cas, dont 7 pour l'humérus, 4 pour le fémur, 8 pour le tibia, 1 seul pour les doigts; les os du pied, de l'avant-bras, n'en ont pas présenté. C'est donc une affection très rare qu'on ne découvrira guère que par la ponction de la tumeur fluctuante.

Enfin le sarcome central évoluant rapidement sous ses formes fuso-cellulaire et globo-cellulaire pourra faire croire à un carcinome de l'os. Le carcinome primitif des os soit central soit périostique est admis par un certain nombre de pathologistes et d'histologistes, tels que Volkmann, Rindfleisch, tandis que d'autres comme Ranvier et Malassez, Thiersch, Recklinghausen, admettent ou bien qu'il est secondaire à un cancer primitif latent passé inaperçu, ou que c'est une des variétés de sarcomes mous, sarcomes globo-cellulaires alvéolaires. M. Malassez nous a dit ne pas avoir observé un seul cas probant de carcinome primitif d'un os. Tout dernièrement M. le Dr Marchand opérait une tumeur de la clavicule qui fut reconnue pour un carcinome de l'os; le malade ne présentait aucune trace de cancer dans un autre point de l'économie. On crut pendant un certain temps avoir eu affaire à un carcinome primitif, quand l'opéré fut

pris d'une hématémèse foudroyante que l'on peut certainement rattacher à un cancer de l'estomac. Nous n'agiterons pas ici plus longtemps cette question qui est surtout histologique pour ne considérer que le côté clinique. Le carcinome central marche généralement avec une grande rapidité ; il produit très vite des lésions locales telles que l'os se fracture ; les ganglions se prennent très souvent et la généralisation ne tarde pas à se faire ; c'est surtout dans l'extrémité supérieure de l'humérus et du fémur que se développent ces formes de carcinomes (Rindfleisch).

Je ne veux pas terminer cet exposé sans signaler un moyen qui a été mis en pratique pour découvrir les lésions centrales soit inflammatoires, soit néoplasiques des os : la percussion. Dans une thèse faite tout récemment sous l'inspiration de Lücke, le Dr Enninger a étudié ce mode d'exploration. Le son rendu par le point de l'os où s'est développé une néoplasie serait plus étouffé que le son rendu par le point de l'os symétrique et sain ; de plus, le bruit serait d'autant moins clair que la lésion serait plus accentuée. Nous ne croyons pas que ce signe soit bien précieux, d'autant plus que dans l'observation d'ostéosarcome citée par l'auteur, l'on se fia plus à une incision exploratrice qu'au bruit donné par la percussion (Enninger, thèse de Strasbourg, 1880, p. 31). Je n'en dirai pas autant de l'exploration de la tumeur à l'aide d'un trois-quart emporte-pièces. Le chirurgien pourra se servir avec avantage de ce moyen de diagnostic, mais ne devra pas trop compter sur lui puisqu'il ne donne de renseignements que sur une partie bien limitée du néoplasme.

Supposons diagnostiqué un sarcome central : Pouvons-nous aller plus loin et distinguer les trois grandes variétés que nous avons décrites ? Oui pour le sarcome myéloïde, plus difficilement pour les autres espèces.

Nous donnerons sous forme de tableau les caractères

différentiels tels que les a tracés Gross dans son remarquable mémoire d'après la fréquence dé tel ou tel signe.

DIAGNOSTIC DIFFÉRENTIEL DES SARCOMES CENTRAUX.

	Giganto - cellul.	Fuso-cellulaires.	Globo-cellulair.
Fréquence.....	71.42 p.100.	16.32 p.100.	12.24 p.100.
Apparition avant 30 ans...	66.66	37.5	58.33
Siège dans le corps des os.	5.71	27.27	33.33
La tumeur a été le premier signe.....	50	60	75
La tumeur a paru d'abord.	19	30	25
La douleur et la tumeur ont paru simultanément.....	31	10	0
La douleur a existé pendant l'évolution du mal.....	40	100	91
Peau altérée diversement..	33	40	41
Dilatation des veines sous-cutanées	27	50	41
Envahissement des tissus voisins	12	18	66
Ganglions tuméfiés.....	16	0	25
Dépôts dans les os et les viscères.....	22.72	23.07	33.33
Récidives locales.....	8	20	25
La tumeur est pulsatile....	20	12.15	33
Les articulations sont envahies.....	14	25	25
Fractures pathologiques...	4	44	50
Durée de la vie sans opération à partir du début.	46 mois.	42 mois.	23 mois.

Ce tableau s'applique non seulement aux sarcomes des os longs, mais aussi à ceux de la main et du pied qui semblent d'ailleurs se comporter absolument de la même façon.

Les tumeurs myéloïdes, les plus fréquentes, se montrent à un âge moins avancé, se développent lentement, arrivent à un énorme volume sans beaucoup altérer l'état général ; elles occupent de préférence les extrémités des grands os longs, surtout le fémur (ext. inf.), l'extrémité supérieure du tibia mais aussi les os du pied (scaphoïde, cunéiformes, phalanges, etc.) et de la main. Les ganglions sont souvent tuméfiés; la pulsation est fréquente et quand la tumeur siège sur une épiphyse, il y a dix chances contre une pour que ce soit un sarcome à cellules géantes. La généralisation est rare, néanmoins elle est plus fréquente qu'on ne le croyait autrefois ; la récidive est plus rare encore. Les articulations sont peu envahies.

Les sarcomes fusocellulaires apparaissent 2 fois sur 3 après 30 ans; ils siègent plus fréquemment dans les épiphyses, ils sont douloureux; les ganglions ne sont presque jamais tuméfiés ; les fractures spontanées se produisent dans la moitié des cas, les articulations sont envahies une fois sur quatre ; la récidive et la généralisation se montrent dans les mêmes proportions.

Les sarcomes globo-cellulaires sont de tous les sarcomes centraux les plus pernicieux, ce sont eux qui siègent le plus souvent dans le corps des os ; ils apparaissent avant 30 ans dans plus de la moitié des cas, ils sont presque toujours douloureux et envahissent plus facilement encore que les précédents les tissus adjacents et tuméfient les ganglions. Les pulsations existent dans le 1|3 des cas et quand un sarcome pulsatile siège sur une diaphyse il y a 3 chances contre 1 que ce soit un sarcome central à cellules rondes. Le

fractures spontanées se produisent dans la moitié des cas, les articulations sont fréquemment envahies. La récidive et la généralisation arrivent plus souvent que pour la variété précédente. Il a de tous les sarcomes centraux la marche la plus rapide.

Sarcomes périphériques. — Les néoplasmes qui peuvent simuler les sarcomes périosseux ou périphériques sont surtout l'exostose, le périchondrome et le cancer proprement dit. Le myxome pur est trop rare pour que nous en tenions compte; les 2 premiers, sont surtout confondus avec les formes ostéoïdes ou fuso-cellulaires, le cancer plutôt avec la forme globo-cellulaire molle.

L'exostose se développe au niveau des cartilages de conjugaison chez de jeunes sujets en voie de développement osseux; elle est ou non pédiculée; elle présente la dureté de l'os; ordinairement indolente, au début du moins, elle devient plus tard douloureuse par distension des parties molles; elle évolue lentement; quand à l'exostose syphilitique, les commémoratifs, la tuméfaction souvent diffuse de l'os, les douleurs ostéocopes, et enfin le traitement antisyphilitique seront les principaux jalons d'un diagnostic différentiel.

Le cas remarquable (Mém. Gillette, 1876) que M. le professeur Guyon a observé dans son service est un exemple d'une erreur de diagnostic de ce genre. Un jeune homme de 19 ans, entre dans le service de notre regretté maître Demarquay, dont nous avions l'honneur d'être alors l'interne; il portait à la partie interne de la cuisse gauche, une tumeur dure, adhérente au squelette et douloureuse; l'on fit à ce moment le diagnostic d'exostose de croissance. Le

malade sortit, et rentra dans le service du professeur Guyon, qui reconnut la vraie nature de la lésion alors plus avancée et diagnostiqua un sarcome. La désarticulation de la cuisse fut pratiquée. C'était un chondrome ostéoïde avec noyau cancéreux, dans la tête du fémur et dans le grand trochanter; le malade, mourut 7 mois après de généralisation. Je cite cette observation comme un cas d'ostéo-sarcome, attendu que le diagnostic clinique entre le chondrome ostéoïde et le sarcome ostéoïde est pour ainsi dire impossible, d'autant plus que souvent d'après Volkmann, il y a passage du chondrome au sarcome.

Quant aux périchondromes, ils sont plus communs que les sarcomes; 86 fois sur 100 ils constituent les tumeurs cartilagineuses des os longs. Ils sont beaucoup moins douloureux, leur accroissement est plus lent, leur consistence plus dure et leur surface est bosselée. Plus fréquents chez la femme que les sarcomes, ils se montrent presque toujours à un âge plus avancé que ces derniers. On n'observe ni ulcérations, ni fongosités, ni envahissement des articulations, ni pulsations de la tumeur.

Enfin le périchondrome infecte rarement les viscères, et 33 fois sur 100, il est multiple, caractère qu'on n'observe pour le sarcome que dans les cas de généralisation.

Quant au carcinome périostal nous aurions à faire ici les mêmes réflexions que précédemment, à propos du cancer central.

Voici quel est le tableau indiquant les principaux éléments du diagnostic différentiel des sarcomes périphériques (Gross).

DIAGNOSTIC DIFFÉRENTIEL DES SARCOMES PÉRIPHÉRIQUES.

Sarcomes.	Globo-cellulair.	Fuso-cellulaires.	Ostéoïdes.
Fréquence relative.....	19.40 p.100.	13.45 p.100.	67.18 p.100
Apparaissant avant 30 ans.	63.63	66.66	91.66
Siège sur le corps des os longs.....	69	55	39
Début par douleur.....	55	85.71	62
Début par tumeur	44	14.29	33
Début par tumeur et douleur.....	0	0	4
La douleur existe pendant la maladie..	66	100	98
Peau altérée de diverses façons.....	51	22.22	20
Veines dilatées.....	41	33.33	31
Envahissement des tissus voisins.....	50	44	40
Ganglions tuméfiés.....	38.26	11	21
Généralisation.....	66.66	100	65.62
Récidives locales.....	50	60	41
Pulsations..... .	0	0	3
Fractures spontanées.....	7	11	3
Articulations envahies . ..	15.38	0	6
Durée de la vie à dater du début sans intervention..	?	?	16mois.

En résumé, le sarcome périostique globo-cellulaire, est une tumeur pyriforme ou fusiforme généralement diaphysaire, apparaissant entre 20 et 30 ans, marchant rapi-

dement, douloureuse, lobulée, molle, souvent kystique, non pulsatile, accompagnée de dilatation des veines sous-cutanées, de tuméfaction ganglionnaire et d'élévation de la température; il se généralise dans les 2/3 des cas.

Le sarcome fusocellulaire lui est presque aussi souvent diaphysaire qu'épiphysaire, il apparaît avant 30 ans dans les 2/3 des cas, il n'est pas pulsatile, altère plus rarement la peau, infecte rarement les ganglions, mais se généralise presque toujours. Quant au sarcome ostéoïde, il se présente sous forme de fuseau ou de mesure sur des enfants et des jeunes gens; il se développe de préférence au niveau des extrémités près des cartilages de conjugaison, comme le sarcome fasciculé, il est presque toujours très douloureux; il est dur, quelquefois mou et fluctuant en quelques points; il atteint peu la peau; il s'enflamme assez souvent; les ganglions sont quelquefois pris de dégénérescence analogue qui leur donne une consistance pathognomonique; il se généralise dans les 2/3 des cas. Nous n'avons pas rencontré de cas de sarcomes ostéoïdes à la main et au pied.

Quant à la récidive locale, tous trois récidivent sur place dans près de la moitié des cas. La marche est généralement rapide.

Telles sont les considérations que nous tenions à exposer sur le diagnostic des ostéosarcomes des membres. En résumé l'on voit qu'en se fondant sur un certain nombre de signes, l'on pourra arriver à distinguer non seulement les sarcomes des autres lésions inflammatoires ou néoplasiques qui peuvent les simuler, mais encore les différentes variétés entre elles. Cette distinction, quand elle pourra être faite, aura sur le pronostic et le traitement, une influence que nous aurons à signaler dans les deux chapitres que nous consacrerons à l'examen de ces deux

points de l'histoire des ostéosarcomes des membres. Ce ne sera pas le moindre mérite du professeur Gross, que d'avoir abordé résolument la voie dans laquelle il s'est engagé, et que nous n'avons pas hésité à suivre. Les observations futures montreront si là est le progrès et la vérité.

PRONOSTIC.

Les auteurs qui se sont occupés de l'ostéosarcome et de son histoire clinique ont insisté de tout temps sur la gravité de cette lésion, en même temps que sur l'importance du sacrifice qu'elle exige de la part du patient.

Quand on parcourt les traités de J. Petit, de Duverney, de Boyer, Dupuytren, de tous ceux en un mot que nous avons déjà eu l'occasion de citer dans le cours de ce travail, on voit le même pronostic sombre et souvent fatal porté par le chirurgien, soit qu'il considère la lésion en elle-même, soit qu'il considère l'opération qui doit être dirigée contre elle.

L'idée de tumeur maligne, c'est-à-dire de tumeur amenant la mort par cachexie, était tellement connexe de celle d'ostéosarcome, que le néoplasme était indifféremment appelé cancer par les uns, ostéosarcomes par les autres.

Cependant l'on distingue déjà sous les noms de cancer fongus hématode, ostéosarcomes, spina ventosa, kystes osseux, etc., dénominations qui comprennent en grande partie les tumeurs que nous avons à décrire, des formes plus ou moins graves.

Cete idée est nettement exprimée par Nélaton, dans son Traité de Pathologie chirurgicale, quad il distingue quatre formes de cancer des os; la première et la quatrième, qui répondent aux cancers proprement dits et aux sarcomes

périostaux sont pour lui des plus graves ; la première, parce qu'il existe des noyaux multiples, ce qui exclut tout moyen de traitement ; la deuxième et la troisième formes qui semblent correspondre aux sarcomes centraux et en particulier au sarcome myéloïde sont plus bénignes ; bien souvent alors, il n'existe qu'une seule tumeur bien limitée par une enveloppe osseuse, ce qui facilite l'ablation de la portion d'os dégénérée ; leur marche est beaucoup plus lente que celle des deux autres.

Quand Lebert eut décrit les tumeurs fibro-plastiques qu'au début il croyait bénignes, quand Robin et Paget eurent fait connaître les tumeurs à myéloplaxes et qu'en même temps l'ostéosarcome se limitait peu à peu au sarcome des os, l'on distingua plus nettement encore au point de vue du pronostic deux formes d'ostéosarcomes ; l'une, l'ostéosarcome cancéreux, de mauvaise nature, récidivant facilement et surtout se généralisant comme un vrai cancer, l'autre l'ostésarcome bénin constitué surtout par les tumeurs myéloïdes, les tumeurs à myéloplaxes. Cette distinction est nettement indiquée dans le rapport que fit M. le professeur Broca à la Société de chirurgie, en 1859, sur deux observations de tumeurs myéloïdes.

Elle fut encore plus accentuée quand Eugène Nélaton publia sa thèse sur les tumeurs à myéloplaxes que l'on sépara pour ainsi dire complètement des ostéosarcomes proprement dits, pour en faire une catégorie de tumeurs des os aussi distincte que le chondrome, l'ostéome, etc. Il y avait là quelque exagération comme le démontrèrent les faits. Sans nous appesantir plus longtemps sur cette question, nous constatons qu'aujourd'hui presque généralement on regarde les tumeurs à myéloplaxes ou sarcomes giganto-cellulaires comme des tumeurs d'un pronostic relativement bénin, vis-à-vis des autres productions sarcoma-

teuses que nous avons passées en revue; mais il y a loin de là à une bénignité complète.

Le pronostic porte non seulement sur la lésion en elle-même, mais encore sur la gravité plus ou moins grande de l'intervention chirurgicale destinée à y rémédier. Sous ce rapport, nous trouvons une bien grande différence avec ce qui existait jadis, grâce aux progrès qu'ont fait la médecine opératoire et les modes de pansement des plaies. L'heureuse alliance de ces deux grands facteurs de toute opération a singulièrement changé les conditions dans lesquelles se trouvent et l'opérateur et l'opéré. Le dernier guérit plus souvent de l'acte opératoire, que le premier entreprend avec plus de sûreté et de confiance. Les discussions à l'Académie de médecine et à la Société de chirurgien sur la septicémie, l'hémostase, les méthodes de pansement des grandes plaies opératoires sont trop près de nous et touchent de trop près à la question du pronostic pour que nous n'ayons pas dû les mentionner.

L'ostéosarcome doit être envisagé aux deux points de vue que nous venons d'indiquer, de la tumeur en elle-même et de son siège.

Si nous nous reportons aux données que nous a fournies la clinique, nous trouvons que la gravité de l'ostéosarcome en tant que néoplasme dépend des quatre conditions suivantes : il présente à un degré plus ou moins élevé la généralisation, la récidive, l'infection ganglionnaire et l'envahissement des parties molles, ou ce qui est identique, la rupture de la capsule soit osseuse, soit fibreuse, qui entoure le produit morbide.

Comment se comportent les sarcomes myélogènes ou centraux, de quelle façon les périostaux ?

En général, les premiers se présentent sous un jour plus

favorable que les seconds, surtout quand il s'agit du sarcome myélogène à myéloplaxes. Voici d'après Gross comment les différents sarcomes peuvent se classer d'après eur degréde malignité.

Variétés des sarcomes.		Envahissement des tissus voisins.	Récidives locales.	Infection des ganglions.	Généralisation.
Périostaux.	cellul. fusiformes.	44 p. 100	66 p. 100	0 p. 100	100 p. 100
	cellules rondes. .	50	50	7.69	66.66
	ostéoïdes.....	40	41	6.25	65.62
Centraux.	cellules rondes. .	66	25	8.33	33.33
	cellul. fusiformes.	18	20	0	23.07
	cellules géantes..	12	8	0	12.72

D'après ce tableau, il est visible que le sarcome giganto-cellulaire tient le premier rang parmi les sarcomes comme bénignité, quoique cependant il se généralise encore 1 fois sur 5 environ; jamais il n'infecte les ganglions qui sont tuméfiés par suite d'une sorte d'irritation produite par la tumeur sur eux; il envahit rarement les tissus voisins, sa coque étant presqué toujours osseuse et complète, enfin il ne récidive que très rarement et tient encore le dernier rang aussi bien que pour la généralisation.

Le plus grave de tous les sarcomes est le sarcome périos-

tal à cellules fusiformes ; il ne pardonne pas, il s'est généralisé dans tous les cas qu'a observés le chirurgien américain ; il récidive 6 fois sur 10 quand il est enlevé.

Plusieurs remarques intéressantes résultent de l'examen du tableau précédent. Nous voyons d'abord que la récidive et la généralisation sont dans un rapport presque constant l'une et l'autre ; le sarcome qui se généralise le plus souvent est celui qui récidive le plus souvent, et *vice versâ* : l'échelle des récidives et l'échelle des généralisations se correspondent pour les différentes variétés de tumeurs.

Un second fait, c'est qu'il semble que l'envahissement des parties molles est surtout le fait des tumeurs à cellules rondes, soit centrales, soit périphériques.

La présence de la capsule isolant la tumeur a toujours été considérée comme très importante pour l'infection générale. Virchow considérant le pronostic des ostéo-sarcomes lui accorde une grande valeur, et admet que tant qu'elle existe le pronostic est relativement favorable; il cesse de l'être quand le néoplasme envahit les parties molles et se met en rapport avec le système vasculaire extérieur de la tumeur. Il semblerait d'après cela que la malignité dût être en rapport avec la facilité qu'a le sarcome de rompre la capsule qui l'enveloppe; il n'en est rien, ce ne sont pas les sarcomes à généralisation la plus fréquente qui envahissent le plus fréquemment les parties molles environnantes.

Telles sont les idées émises par Gros.

Quant au professeur Ranvier, il admet qu'un sarcome est d'autant plus grave que son organisation est moins élevée; en d'autres termes, les sarcomes formés uniquement ou en majeure partie de tissu embryonnaire, sont bien plus graves que ceux dans lesquels ces mêmes éléments ont de la tendance à s'organiser en tissus conjonctifs, osseux, etc,.

Plus la tendance du sarcome à produire des tissus par-

faits sera prononcée, plus l'organisation de ceux-ci sera avancée, et moins les sarcomes seront graves. Ainsi parmi les sarcomes myéloïdes, ceux qui se rapprochent de la moelle des os seront plus bénins que ceux dans lesquels on trouve des parties représentant le tissu du sarcome encéphaloïde et du sarcome fasciculé ; en somme le pronostic de la tumeur sera déduit d'abord de sa détermination en tant qu'espèce, puis du mode de développement continu ou discontinu de la tumeur enlevée et de la présence en quantité plus ou moins considérable d'éléments embryonnaires de formation nouvelle dans leur voisinage.

Le développement même de la tumeur nous enseigne les faits suivants : le sarcome s'accroît aux dépens de ses propres éléments. Les noyaux des cellules se divisent, la masse de la cellule se fragmente, il en résulte deux cellules. Dans ce cas, le pronostic au point de vue de la récidive et de la généralisation n'est pas aussi grave que lorsque les lésions se présentent avec les caractères que nous allons indiquer. Quand la masse morbide enlevée se confond progressivement avec les parties qui l'entourent, quand on y trouve des masses de tissus embryonnaires en voie de formation aux dépens des éléments normaux des tissus, le pronostic devient grave et il le devient encore plus lorsque des masses morbides, isolées de la tumeur principale se rencontrent au pourtour du néoplasme, soit dans l'os, soit dans les parties molles. C'est l'envahissement discontinu par opposition à l'envahissement continu représenté par le processus dont nous avons parlé précédemment.

L'opinion du professeur Ranvier s'éloigne de celle de Gross en ce qui touche la gravité relative des différentes variétés de sarcomes des os ; ce dernier regardant le sarcome périostique fasciculé comme le plus malin, et le mettant au-dessus du sarcome à cellules rondes ou embryonnaires qui

est regardé comme le plus grave par le professeur du Collège de France.

Gross se fonde pour affirmer la généralisation constante du sarcome fasciculé périostique, sur 9 faits de sarcome de cette variété qui tous se sont terminés de la sorte et dont la nature est incontestable. Nous n'avons pu trouver qu'un fait de guérison durable et vérifiée d'un sarcome fuso-cellulaire périostal que nous puissions opposer à la statistique désolante du chirurgien américain. (Obs. V.) Il y a là un desideratum qui existe d'ailleurs pour toutes les variétés de tumeurs et qu'il est bien difficile de combler.

Tout en faisant nos réserves, nous considèrerons donc le sarcome fasciculé du périoste des os des membres comme une lésion très grave et dont la généralisation est imminente.

La manière de voir de Virchow se rapproche beaucoup de celle que nous avons signalée en premier lieu. Pour lui, les sarcomes myélogènes sont moins graves que les sarcomes périostaux au point de vue de l'infection générale. Chaque sarcome a pour lui une période où il ne constitue qu'une affection locale pendant laquelle il se prête à l'opération, cela est vrai surtout pour les sarcomes centraux qui, expétirés de bonne heure et complètement, donnent un pronostic relativément bénin.

Nous retiendrons de cette discussion relativement à l'espèce de tumeur et à son pronostic, qu'il y a véritablement un genre d'ostéo-sarcomes des membres qui est bien moins grave que les autres, qui le devient d'autant moins que son tissu renferme moins d'éléments fusiformes ou globo-cellulaires, d'autant plus que les myéloplaxes sont en nombre considérable.

Les tumeurs dites myéloïdes ne se généralisent que rare-

ment; sur ce point nous serons plus affirmatifs que le professeur Gross, qui nous a paru ranger dans les tumeurs myéloïdes des tumeurs renfermant déjà une certaine quantité d'éléments hétèrogènes. Nous n'avons compulsé que celles où il était dit formellement que la grande majorité des éléments étaient des myéloplaxes. Sur 55 cas nous n'avons trouvé que 5 généralisations viscérales, ce qui nous donne 1 généralisation sur 10 cas; nous ne comptons pas les 2 cas où des tumeurs à myéloplaxes des maxillaires ont donné lieu à une généralisation dans les os des membres.

Ce n'est que rarement qu'après l'ablation la tumeur à myéloplaxe des membres récidive; rarement aussi elle envahit le tissu périphérique après rupture de la coque osseuse et ostéofibreuse.

Il est regrettable que la plupart des observations d'ablations de tumeurs en général ne donnent que le résultat immédiat de l'opération; rarement le chirurgien a occasion de revoir son opéré et de constater de visu sa guérison définitive. Ce n'est que quand la tumeur repullule ou se généralise qu'il a occasion de le retrouver. Il en résulte que le plus grand nombre de ces cas malheureux est publié, tandis que les cas heureux restent dans l'ombre. M. le professeur Le Fort a eu l'obligeance de me communiquer deux observations résumées intéressantes à cet égard. Dans le premier cas il s'agissait d'un homme auquel il fit l'amputation de la cuisse juste au-dessus de la tumeur et qui reste guéri cinq ans après l'opération; dans le second, c'est une dame vue par Nélaton, Velpeau et lui, qui portait un ostéosarcome de la cuisse. L'amputation fut proposée et refusée. Un charlatan comprima la tumeur qui reste stationnaire. La dame vit encore aujourd'hui et se porte bien.

Eugène Nélaton, trois ans après sa thèse, avait déjà signalé cette lacune dans la Gazette des hôpitaux, 1863, p. 25,

et donné l'état actuel de 4 des opérés qu'il avait cités et qu'il avait pu revoir.

Le professeur Gross a recherché tous les cas de sarcomes à myéloplaxes avérés qui avaient été revus guéris un certain temps aprés l'opération et à une distance telle qu'on pouvait considérer la guérison comme définitive. Son mémoire contient un tableau de 28 observations où les malades ont été retrouvés par le chirurgien dans un état tout à fait satisfaisant.

L'un a été revu guéri dix ans après l'amputation de cuisse pratiquée pour un sarcome myéloïde de l'extrémité inférieure du fémur; une femme a été retrouvée guérie 15 ans après une amputation de cuisse pour un sarcome de l'extrémité supérieure du tibia.

Les autres opérés au nombre de 16 ont été revus dans un laps de temps dépassant deux ans. Enfin 10, avant que deux ans se fussent écoulés depuis l'ablation du sarcome. Nous séparons ces 10 derniers cas des précédents parceque nous avons vu le sarcome myéloïde se généraliser pendant une période de deux années après l'opération.

Quant aux autres sarcomes soit fuso-cellulaires, soit globo-cellulaires, soit ostéoïdes, leur gravité comme tumeurs est beaucoup plus grande. Leur généralisation est fréquente surtout pour les périostaux, leur recidive de même, leurs capsules fibreuse et osseuse sont souvent rompues, enfin les ganglions sont infectés dans les néoformations globo-cellulaires ét ostéides.

Le pronostic après l'ablation du sarcome devra être très réservé et cela pendant les deux premières années au moins ; quand la généralisation ou la récidive n'auront pas apparu pendant cette période, il y aura tout lieu d'espérer qu'elles ne se produiront plus. C'est généralement pendant les six premiers mois que les craintes seront les plus légitimes. Le

cas cité par Sedgwick (Med. chirurg. Review, juillet 1855) est en effet rarement observé. Il s'agissait d'un garçon de 16 ans, qui trois ans après une amputation de cuisse pour un sarcome ossifiant du femur, fut pris d'accidents de généralisation osseuse, cérébrale et pulmonaire.

Mais le pronostic ne dépend pas seulement de la nature même des tumeurs, mais encore de leur évolution plus ou moins rapide. Un ostéosarcome qui évolue lentement, et cela est souvent le cas des myéloïdes, est généralement moins grave que les tumeurs qui, presque stationnaires pendant un certain temps, prennent sous l'influence d'un traumatisme ou spontanément une marche rapidement envahissante. Desprès, dans le Traité de diagnostic des tumeurs, signale cette différence au point de vue de la gravité ; pour lui, c'est l'ostéosarcome colloïde ou plutôt le cancer fibroplastique colloïde qui marche le plus rapidement; c'est la forme qui répond généralement au sarcome fuso-cellulaire ou globo-cellulaire. Quand un sarcome récidive, la récidive marche beaucoup plus rapidement que le sarcome primitif. Il semble dans certains cas qu'elle soit née simultanément en plusieurs points différents, tellement l'envahissement est étendu en très peu de temps, soit d'ailleurs qu'elle se fasse dans la plaie, la cicatrice, ou dans les parties molles environnantes. Un des exemples les plus remarquables de cette récidive aiguë qui emporte rapidement le malade, contre laquelle le chirurgien n'a pas de prise, surtout quand elle siège au niveau de la racine des membres et qu'elle a dépassé les limites opératoires est celui relaté dans la thèse de Laborde sur l'ostéosarcome de l'humérus (obs. VIII) et présenté à la Société anatomique par Piéchaud. Il s'agit d'une femme de 42 ans dont le père est mort d'une hématémèse probablement symptomatique d'un cancer de l'estomac. Elle subit

la désarticulation de l'épaule pour un sarcome embryonnaire de la tête de l'humérus et sortit guérie de son opération. Quatre mois après elle rentra à l'hôpital avec une récidive en masse dans le moignon. Le sarcome s'ulcéra sur de larges surfaces, acquit le volume d'une tête de fœtus à terme, devint le siège d'hémorrhagies abondantes et fréquentes. Des lambeaux sphacélés se détachèrent de la tumeur et la malade mourut dans l'espace d'un mois dans une cachexie profonde.

Quand on constatera une récidive présentant cette généralisation pour ainsi dire locale, le pronostic devra être très sévère, car presque toujours ou bien le malade meurt d'épuisement, ou bien de généralisation viscérale.

L'âge semble modifier d'une façon irréfutable, l'allure des ostéosarcomes des membres. Dans le jeune âge, jusqu'à 17 ans, l'ostéosarcome est presque toujours très grave, ce sont les formes malignes qui se développent presque exclusivement dans cette période de l'existence; de plus, la marche en est d'ordinaire plus rapide qu'à un âge plus avancé.

Une autre condition étiologique semble donner encore à l'ortéosarcome, un cachet de gravité plus grand, c'est l'existence d'un cancer viscéral ou autre, actuel ou chez les ascendants. Presque toujours ce sont les formes à caractère malin du sarcome, qui se sont développées en cette occurence.

Pendant l'évolution de l'ostéosarcome, certains phénomènes pathologiques, peuvent venir assombrir le tableau pronostique, soit qu'ils constituent un danger immédiat, soit qu'ils indiquent une détérioration profonde de l'économie. L'accroissement énorme de la tumeur donne lieu à des accidents, soit locaux soit généraux, qui compliquent singulièrement la lésion. L'ulcération, soit par distension

de la peau, soit par une véritable inflammation du tissu sarcomateux, peut donner lieu à des hémorrhagies répétées qui affaiblissent le patient, qui même peuvent menacer ses jours immédiatement, et amèner le chirurgien à pratiquer une opération telle que la ligature d'un gros tronc artériel. D'ordinaire, à partir de ce moment, la santé décline même s'il n'y a pas d'hémorrhagie, les ulcérations plus ou moins bourgeonnantes entretiennent une suppuration ichoreuse fétide qui épuise celui qui est atteint de cette terrible affection. En général, quand les ulcérations paraîtront le pronostic de la lésion en sera fortement aggravé.

Il en est de même pour les fractures spontanées qui exigent presque toujours le séjour du malade au lit, qui ne se consolident pas, sont maintenus difficilement, quelquefois très douloureuses, quand on veut appliquer un appareil qui les réduise efficacement; elles indiquent en outre que le processus pathologique a envahi l'os dans la plus grande partie de son épaisseur, et ont par cela même, une gravité pronostique qui n'échappe à aucun clinicien. Quand elles sont secondaires à un sarcome primitif d'un autre endroit du corps, des parties molles par exemple, elles prouvent une tendance à la diffusion du mal qui presque toujours alors est au-dessus des ressources de l'art.

Les douleurs quand elles sont intolérables, surtout quand elles persistent continuellement ou qu'elles prennent les caractères d'accès névralgiques, amènent rapidement en état général grave qui aboutit à la cachexie.

Quelle est la valeur de l'amaigrissement au point de vue pronostique? C'est là un signe sur lequel il est beaucoup insisté dans presque toutes les observations; quand la tumeur prend un volume rapidement considérable, il est presque constamment signalé; et d'après quelques auteurs

il annoncerait la généralisation. Cette dernière opinion a été soutenue par M. Desprès, à la Société de chirurgie, lors de la discussion sur le cas de chondrosarcome présenté par M. Le Dentu, en 1878. L'amaigrissement ne semble pas avoir cette dernière signification, au moins dans beaucoup de cas ; il est observé chez les individus atteints de grosses tumeurs à myéloplaxes et la tumeur une fois enlevée, l'embonpoint revient très rapidement. Il est signalé dans beaucoup de cas des autres variétés de sarcomes. C'est ainsi que chez une femme qui était atteinte d'un ostéosarcome du corps de l'humérus et dont M. le Dr Labbé, désarticula l'épaule, l'amaigrissement était considérable avant l'opération. Trois mois environ après la désarticulation, l'embonpoint était revenu d'une façon très satisfaisante. Le sarcome était un sarcome sous périostal à cellules rondes. (Obs. IX de la thèse de Laborde). Il en a été de même dans l'observation de notre ami M. le Dr Poncet (Obs. n° IX).

L'amaigrissement est probablement provoqué dans les cas de rapide accroissement, par une sorte de concentration de tout l'effort nutritif du côté de la tumeur, absolument comme cela arrive pour les grands kystes de l'ovaire. Les douleurs, les petites hémorrhagies répétées par des ulcérations, l'anorexie n'y contribuent pas peu dans nombre d'observations. Quand il s'accompagne de phénomènes tels que fièvre, teinte subictérique de la peau, affaiblissement rapide des forces, alors il a une signification plus grave ; il indique l'invasion de la cachexie et souvent de la généralisation surtout quand la tumeur ne s'est pas développée outre mesure. Il n'est pas besoin de rappeler que l'apparition des tumeurs secondaires en d'autres parties du corps, que l'apparition des accidents du côté de l'appareil

respiratoire, tels qu'une hémorrhagie, de la toux, de la dyspnée, indiquent une issue fatale.

Le pronostic dépend enfin du siège de la tumeur? car c'est de lui que dépend le genre de l'intervention chirurgicale.

Les ostéosarcomes de la racine des membres, présentent sous ce rapport une gravité toute spéciale, surtout pour le membre inférieur.

La désarticulation de la cuisse, est en effet, quand elle est indiquée, une opération excessivement grave, qui cependant aujourd'hui, grâce aux nouveaux moyens d'hémostase, et à la méthode antiseptique est devenue moins périlleuse.

Quand l'ostéosarcome de l'extrémité supérieure du fémur a envahi les os du bassin, il est absolument au-dessus des ressources de la chirurgie opératoire.

L'ostéosarcome de l'extrémité supérieure de l'humérus, est loin de présenter la même gravité pronostique opératoire. La désarticulation de l'épaule, est bien moins grave en effet que celle de la hanche, de plus l'envahissement soit du scapulum soit de la clavicule, ne constitue nullement une contre-indication à l'extirpation; l'omoplate et la clavicule, peuvent être enlevées en partie ou en totalité avec l'extrémité supérieure de l'humérus.

A mesure que nous descendons vers les segments inférieurs des membres, la gravité opératoire diminue, et l'on peut en réalité poser en principe, que l'ostéosarcome sera d'autant moins grave comme suites immédiates de l'intervention qu'il occupera un siège moins élevé.

En résumé, le pronostic de l'ostéosarcome des membres, est toujours grave, soit par sa nature même, excepté quand c'est un sarcome à myéloplaxes, soit par les opérations que nécessite son traitement.

DU TRAITEMENT DES OSTÉOSARCOMES DES MEMBRES.

« Chaque sarcome a une période plus locale et partant innocente, pendant laquelle il se prête à l'opération, mais tout sarcome peut aussi se généraliser et prendre ainsi les caractères de la malignité. » Telle est la phrase par laquelle Virchow indique le sens dans lequel doit être dirigée l'intervention chirurgicale dans les cas d'ostéosarcomes en général.

La question de l'ostéosarcome des membres a toujours vivement préoccupé pathologistes et cliniciens, quand il s'est agi de déterminer le caractère de l'intervention et souvent l'idée de la mutilation qu'il fallait faire subir au patient a arrêté la main de l'opérateur et lui a fait préférer telles autres méthodes dont l'inanité et même la nocuité ne sont que trop démontrées. Le chirurgien qui se trouve en présence d'un ostéosarcome des membres doit se poser deux questions bien essentielles :

1° Quelles sont les indications ?

2° Comment les remplir ?

En un mot, faut il enlever la tumeur ? aucune contre-indication ne s'oppose-t-elle à l'exécution d'une opération radicale ? quand et comment doit-il l'enlever ?

Nous allons étudier successivement ces deux côtés du traitement de l'ostéosarcome des membres.

Les contre-indications à l'extirpation des ostéosarcomes se tirent de l'état local et de l'état général.

Contre-indications tirées de l'état local.

Toutes les fois que la tumeur ne peut pas être enlevée en entier, le chirurgien doit s'abstenir de toute intervention directe. C'est là un précepte général pour l'ablation de toutes les tumeurs qui repullulent ou se généralisent.

De la vient la gravité des ostéosarcomes de la racine des membres, soit supérieurs, soit inférieurs.

Quand l'ostéosarcome de l'humérus a envahi l'omoplate et la clavicule, il peut encore être extirpé grâce à l'ablation possible aujourd'hui de ces deux parties du squelette ; dans ces cas, 'lopération présente évidemment une gravité incomparablement supérieure à la désarticulation de l'épaule et doit être subordonnée à l'état général du patient et à d'autres conditions locales que nous examinerons plus loin et dont l'essentielle est la nature de la tumeur.

J'ai compulsé les cas de sarcomes étendus à l'omoplate, à l'humérus et quelquefois à la clavicule ; j'en ai trouvé quatre cas, qui furent soumis à l'intervention chirurgicale.

Macnamara (The Lancet, May., 1878) extirpa l'omoplate, la clavicule et la partie supérieure de l'humérus après avoir pratiqué la ligature préalable de la sous-clavière qui ne réussit pas. Le malade mourut d'hémorrhagie un jour après.

Berhend (Preussisch med. Zeitung, 1861, p. 337) désarticula le bras et réséqua partiellement l'omoplate pour un sarcome central à petites cellules ayant envahi les deux os ; l'opéré mourut d'hémorrhagies sept semaines après.

Enfin Fergusson extirpa l'omoplate, l'extrémité de la clavicule et désarticula l'épaule pour une tumeur du même genre. La mort dans le collapsus, suite d'hémorrhagies très graves, enleva rapidement le patient (The Lancet, nov. 1867).

M. Eug. Bœckel (Obs. inédite n° II) fut plus heureux; son opérée guérit, mais le traumatisme fut partagé. On désarticula l'épaule dans une première séance. Une récidive survint qui nécessita la résection partielle de l'omoplate et de la clavicule.

Le cas suivant, relaté dans les Bulletins de la Société de Chirurgie de Paris, 20 septembre 1848, est encore un cas d'extirpation du membre supérieur avec résection de la cavité glenoïde de l'acromion de l'apophyse coracoïde et de l'extrémité interne de la clavicule pour un vaste ostéosarcome colloïde de la tête de l'humérus. L'opéré mourut le lendemain.

Quand le sarcome a envahi la cage thoracique, toute intervention est impossible.

L'ostéosarcome de la hanche, quand il a envahi les os du bassin, est absolument dans les mêmes conditions. Nous n'avons pu recueillir parmi les observations de sarcome de l'extrémité supérieure du fémur aucun exemple d'intervention radicale ; le chirurgien en est réduit à des méthodes non sanglantes qui, malheureusement, n'ont pas encore fait leurs preuves, ou à laisser évoluer la lésion qu'il ne peut entraver. Toutes se sont terminées par la mort occasionnée soit par la cachexie, soit par la généralisation viscérale. Nous citerons immédiatement la tentative faite tout récemment par Esmarch, de Kiel; se trouvant en présence d'un myxosarcome non opérable de l'extrémité supérieure du fémur chez un homme de 36 ans, il employa l'électrolyse. Il traversa la tumeur de deux aiguilles à galvano puncture

et après six semaines de ce traitement répété un certain nombre de fois, il obtint une diminution notable du sarcome. Nous ne discuterons pas ce fait qui est exceptionnel et qui a besoin de la confirmation de nouvelles observations.

La nature même de la tumeur soupçonnée d'après l'ensemble des signes cliniques, reconnue par un examen direct des tissus, soit par une ponction, soit à la surface d'une ulcération, peut-elle être une contre-indication ? C'est là un fait qui est discutable actuellement.

Nous avons vu que les ostéosarcomes devraient se diviser en ostéosarcomes bénins ou à myéloplaxes, et ostéosarcomes cancéreux dont les plus malins sont les sarcomes périostaux. Pour le sarcome à myéloplaxes, il n'y a aucun doute ; le chirurgien ne devra jamais être arrêté par la nature de la tumeur ; mais si les sarcomes fuso-cellulaires périostaux sont aussi malins que le dit Gross, s'ils se généralisent toujours ou presque toujours, si le chirurgien se rappelle, ainsi que l'a si bien montré M. le professeur Verneuil dans une communication à l'Association française pour l'avancement des sciences en 1878, que le traumatisme donne souvent un coup de fouet à la généralisation : l'on comprendra que dans certains cas il puisse hésiter, à moins qu'il n'ait la main forcée par des accidents locaux imminents ou déjà existants, tels que l'inflammation, les ulcérations, les hémorrhagies répétées ou profuses, la douleur. C'est là une question qui s'est déjà posée aux chirurgiens à propos du cancer de la langue qu'un grand nombre regardent comme incurable et comme devant généralement ne pas être opéré. Nous croyons que le dernier mot n'étant pas encore dit, sur l'évolution du sarcome, il est préférable de se baser sur le précepte histologique que j'indiquais en tête de ce chapitre. Si tout sarcome a d'abord une période

locale et bénigne, il faut l'opérer et cela le plus tôt possible. Une contre-indication surgit-elle de la marche même de la tumeur? Que le sarcome croisse lentement ou très rapidement, il faut opérer; de même s'il s'altère, s'il s'enflamme, l'indication est plus urgente encore, si l'état général le permet.

L'état du système ganglionnaire, dans l'ostéosarcome des membres, peut dans beaucoup de cas embarrasser le chirurgien ou du moins le faire hésiter. Nous savons que tous les sarcomes, si ce n'est le sarcome fasciculé central retentissent sur les ganglions et cela de deux façons, tantôt par une sorte d'irritation inflammatoire qui les tuméfie, tantôt par une véritable infection secondaire. C'est là le cas des sarcomes globocellulaires et ostéïde. Quand les ganglions prendront les caractères du sarcome secondaire, soit embryonnaire, soit ostéoïde et qu'ils ne pourront être enlevés par le chirurgien, comme c'est le cas pour les ganglions profonds de la fosse iliaque, il y aura lieu de se demander, si l'opération est indiquée; elle rentre pour ainsi dire dans la catégorie des opérations incomplètes dont nous parlions au début. Dans les cas contraires l'hésitation ne sera pas permise et la disparition des ganglions après l'opération sera la confirmation du diagnostic.

La rupture de la capsule qui entoure la tumeur et la présence dans les parties molles périphériques de noyaux sarcomateux isolés ou faisant corps avec elle, assombrissent le pronostic, mais ne contre-indiquent pas une opération, du moment que tout le mal peut être extirpé.

Il n'en est pas de même quand des tumeurs secondaires apparaissent loin du lieu d'origine du néoplasme primitif. Mais nous entrons là dans la question de la généralisation que nous traiterons, en passant en revue les contre-indications fournies par l'état général.

Contre-indications tirées de l'état général.

Quand l'ostéosarcome a amené l'épuisement, la cachexie et que la gravité de l'intervention chirurgicale est telle que l'opéré doive inévitablement succomber, il faut savoir s'abstenir, et ne pas agir avant d'avoir relevé les forces de l'économie en détresse; on a regardé l'amaigrissement rapide comme constituant un signe précieux et comme donnant pour ainsi dire la note de la déchéance de l'organisme. Nous avons vu qu'il n'en était pas ainsi toutes les fois que le malade est en proie aux accidents que nous avons signalés. Quand l'amaigrissement se joint à la cachexie, à l'anorexie, il peut faire prévoir la généralisation qui est de beaucoup la contre-indication la plus essentielle et celle qui est la plus difficile à saisir dans le plus grand nombre des cas.

En effet, comme nous l'avons montré à propros de l'étude clinique de l'ostéosarcome des membres, les signes de la généralisation viscérale sont souvent très obscurs et ne deviennent patents qu'à la suite de l'opération.

Le moindre phénomène anormal du côté des grands appareils de l'économie devra éveiller l'attention, surtout quand il se développera du côté de l'appareil respiratoire. Une hémoptysie, des signes de pleuro-pneumonie chez un sarcomateux, survenant à l'improviste, sans cause appréciable seront une contre-indication pour ainsi dire absolue à toute intervention active.

En est-il de même quand des tumeurs apparaissent au niveau des os du squelette, ou bien dans des parties molles éloignées de la lésion primitive? Plusieurs cas peuvent se présenter.

Quand l'ostéosarcome ne provoque par lui-même aucun accident capable de compromettre immédiatement l'existance en la rendant intolérable, il ne faut pas opérer.

Si, au contraire, l'ostéosarcome donne lieu à des phénomènes graves comme des hémorrhagies répétées, à des douleurs insupportables, si en même temps l'ostéosarcome évolue localement, lentement, si les tumeurs secondaires siègent en des points où elles ne menacent pas immédiatement l'existence, l'on se demande s'il ne faudrait pas intervenir, surtout quand il s'agit d'une tumeur ayant un siège tel qu'elle ne nécessiterait qu'une mutilation peu consirable? C'est évidemment là une ligne de conduite qui sera variable avec le tempérament de chaque chirurgien.

De tout cela, retenons que dans la très grande majorité des cas, la généralisation, soit viscérale, soit osseuse paralyse oute intervention radicale.

Une observation relatée dans (Il Morgagni, 1878), nous montre la conduite que doit tenir le chirurgien. Le professeur Gallozzi, vit entrer dans son service un jeune homme de 16 ans, qui présentait à la cuisse droite une tumeur volumineuse et douloureuse; le début de l'affection remontait à quatorze mois. Il remarqua en même temps, que le malade était atteint d'exophtalmie, et l'exploration directe de la cavité orbitaire lui permit de conclure à un sarcome des parois de l'orbite et par conséquent à l'abstention. La tumeur de la cuisse avait été prise au début pour une coxalgie.

Un dernier point nous reste à examiner pour en finir avec les contre-indications. Quand un sarcome a récidivé, est-il toujours opérable? Quand la récidive est pour ainsi dire toute locale, comme c'était le cas du malade de M. le docteur Eug. Bœckel (obs. II), l'opération est indiquée. Mais lorsque la récidive se fait en masses, quand le moignon gonflé semble envahi d'emblée dans sa totalité, qu'il s'ulcère rapidement, l'indication n'est plus aussi claire et devient négative, si les signes d'une cachexie qui marche

à grands pas apparaissent en même temps. C'est surtout pour les moignons courts de la hanche et de l'épaule que la contre-indication se présente le plus souvent.

Du moment que le chirurgien ne peut pas intervenir efficacement par l'ablation large de la tumeur du membre, sa tâche ne sera pas complètement remplie ; il devra prévoir et pallier les différents accidents qui résultent de l'évolution normale de la tumeur ou de l'exagération de l'un de ses signes physiques ou fonctionnels. Les douleurs seront calmées par les narcotiques; la tendance aux hémorrhagies par des ulcérations sera diminuée à l'aide de pansements hémostatiques appropriés; les pansements antiseptiques seront dirigés contre les sécrétions ichoreuses et souvent fétides qui s'écoulent des surfaces de la tumeur mises à nu par le processus ulcéreux.

Mais l'accident le plus grave qui puisse survenir, consiste dans des hémorrhagies profuses soit spontanées, soit provoquées par le chirurgien. Dans le premier cas, elles résultent de la rupture d'un sarcome hémorrhagique; dans le deuxième cas d'une ponction ou d'une incision intempestive.

Quelle conduite faut-il tenir dans ces cas?

Si l'hémorrhagie menace d'être mortelle et ne peut être arrêtée, il faut lier immédiatement l'artère principale du membre au lieu d'élection? La même conduite doit être tenue à plus forte raison quand le patient est opérable, quitte à amputer plus tard; si l'accident le permet l'amputation doit être pratiquée immédiatement.

L'état général devra être encore l'objet des préoccupations du médecin.

Tout en ne leur accordant aucune influence curative, nous pensons que les toniques et les reconstituants en général seront administrés avec avantage.

Aucune contre-indication ne s'opposant à l'intervention, nous avons à résoudre maintenant les deux autres questions que doit se poser le clinicien : quand faut-il opérer et comment?

MOMENT DE L'INTERVENTION.

Quand faut-il opérer? — La réponse n'est pas douteuse. Il faut enlever la tumeur le plus tôt possible. Si le sarcome est en effet dans les premières phases de son évolution une lésion locale de l'économie et s'il n'infecte celle-ci que consécutivement par les embolies soit lymphatiques, soit veineuses, il faut autant que possible l'enlever alors qu'il n'est encore qu'à sa période pour ainsi dire inoffensive, avant qu'il n'atteigne la période embolique. Quelle est la durée de ce premier stade? c'est là un point très difficile à élucider. Nous avons recherché, parmi le grand nombre de faits qui nous ont passé sous les yeux, les époques à dater du début de la lésion auxquelles ont été pratiquées les opérations, et nous n'avons trouvé aucun résultat constant. Des sarcomes enlevés dans les trois premiers mois de leur évolution ont récidivé et se sont généralisés aussi bien que les tumeurs qu'on avait enlevées que bien plus longtemps après leur début ; bien plus, des sarcomes enlevés 1, 2 ans et même davantage après leur apparition ne se sont pas généralisés, tandis que des tumeurs toutes récentes ont amené rapidement la mort après leur ablation. Néanmoins il faut opérer le plus tôt possible, l'on mettra de la sorte le plus grand nombre de chances de son côté ; de là l'importance d'un diagnostic rapide. Tous les auteurs sont d'accord sur cette indication de l'opération hâtive.

Mais le consensus d'opinions n'est plus le même quand il s'agit de déterminer la nature de l'intervention.

NATURE DE L'INTERVENTION.

A ce point de vue la conduite des chirurgiens a varié. Les uns craignant une opération grave par elle-même, quand il s'agit par exemple d'enlever le segment du membre qui supporte la tumeur, ont reculé devant un sacrifice trop large et leur hésitation était légitimée par la mortalité des grandes amputations avant nos découvertes chirurgicales contemporaines; les autres plus hardis enlevaient largement la partie malade, suivant en cela les préceptes généraux appliqués au traitement des tumeurs envahissantes. Lassus nous dit déjà dans sa pathologie chirurgicale, p. 497, que les fongus du périoste sont peu guérissables par l'ablation simple et par le fer rouge et qu'il faut amputer. Boyer, Dupuytren ont préconisé l'amputation contre les ostéosarcomes sans discuter d'ailleurs le lieu de l'opération, et Bérard dans son article Ostéosarcome du Dictionnaire en 30 volumes, p. 510, préconise l'ablation mais sans préciser davantage. Nélaton nous dit que quand la tumeur est située sur l'un des membres, on pratique l'amputation et la désarticulation. « Quelques auteurs, ajoute-t-il, pensent que cette dernière opération doit être préférée parce qu'elle n'expose pas comme l'amputation à laisser un prolongement cancéreux dans le canal médullaire de l'os au-dessus du point où a été pratiquée la section. Il reconnaît que cette observation judicieuse est applicable à la première des formes, la forme à noyaux diffus; mais même dans ce cas il ne faudrait pas, dans la prévision d'un danger qui n'existe pas peut-être, sacrifier inutilement une portion considérable d'un membre et rendre ainsi l'opération beaucoup plus grave. Il suffira généralement d'amputer à 6 ou 8 centimètres au-dessus de la tumeur, sauf à réséquer immédia-

tement une portion de l'os si l'on reconnaissait que le cancer se propage dans le canal médullaire jusqu'au point où a été faite la première section. » Pour les petits os, il n'y a pas d'hésitation, il faut les extirper en totalité. (Tome III, p. 33.)

Les auteurs du Compendium t. II, p. 33, expriment le même avis. Si l'os est petit, on peut l'extirper en totalité ; si l'os est plus volumineux, on peut choisir entre l'amputation et la désarticulation. Si le cancer siège à la partie inférieure, au niveau des condyles du fémur, il faudra amputer la cuisse mais scier l'os à une assez grande distance de la tumeur, afin de ne pas s'exposer à laisser du tissu cancéreux qui se serait avancé dans le canal médullaire.

L'opinion de Follin (t. II, p. 705) est déjà beaucoup plus radicale. On doit, si la position de l'os le permet, l'enlever en entier avec la tumeur et ce faisant on met de son côté non e très bonnes chances, mais de meilleures chances qu'en faisant une amputation au-dessus du mal. Ainsi au bras on désarticulera l'humérus de l'épaule ; mais quand la tumeur siège à l'extrémité inférieure du fémur faut-il désarticuler?

L'auteur est assez perplexe; il hésite et son hésitation tient surtout à l'idée de l'existence possible d'une tumeur à myéloplaxes pour laquelle on aurait fait une opération très grave. Si la tumeur est manifestement un cancer il faut désarticuler ou s'abstenir.

Holmes est à peu près du même avis (t. II, p. 410, System of Surgery) ; il n'hésite pas pour le membre supérieur quand il y a doute sur la bénignité de la tumeur ; pour le membre inférieur il rejette la désarticulation de la cuisse.

Dans la discussion qui eut lieu en 1874 à la Société anatomique, deux opinions opposées furent en présence : Houël était pour l'amputation dans la continuité; Giraldès au

contraire pour l'intervention radicale, la désarticulation, ou bien l'abstention. Fochier, de Lyon, se déclare absolument partisan de l'amputation dans la continuité; pour lui l'ostéosarcome est avant tout une affection locale et ne se développant pas par nodules multiples dans l'os primitivement atteint. (Lyon médical 1875, t. III, p. 585.)

L'opinion de Gillette qui n'a fait qu'effleurer la question, ainsi que celle de notre maître Tillaux sont pour l'amputation le plus haut possible; ce dernier recule néanmoins devant la désarticulation de la cuisse et c'est d'ailleurs l'avis dominant des membres de la Société de chirurgie, entre autres de M. le professeur Verneuil qui n'hésite pas à amputer l'os même pour une tumeur myéloïde occupant la partie supérieure du fémur (Bullet. de la Soc. de chirurgie 1877, p. 221).

Des thèses toutes différentes furent soutenues par les chirurgiens anglais contemporains. Ce n'est pas l'amputation des membres mais bien la résection de la portion d'os affectée de sarcome qui a été prônée par Lucas, Morris, Bryant. Il est juste d'ajouter que cette règle de conduite n'est adoptée que pour les tumeurs réputées bénignes dites myéloïdes.

Howard Marsh protesta contre cette bénignité des myéloïdes et contre le traitement dont elles sont l'objet.

En somme, l'on voit qu'en France l'amputation et la désarticulation sont avant tout préconisées, mais les données précises manquent quand il s'agit d'un lieu d'élection.

Chauvel fit, en 1876, la première tentative pour élucider la question de l'amputation dans la continuité ou dans la contiguité. Se basant sur douze observations dont une personnelle, il préfère l'amputation dans la contiguité, tout en demandant des faits nouveaux et en nombre suffisant pour avoir une vraie valeur statistique.

Le mémoire de Poinsot, en 1877, parut pour répondre en partie à ces desiderata. Se basant sur l'examen de 41 faits l'auteur conclut de la façon suivante :

L'amputation doit être pratiquée dès que le mal est reconnu.

L'amputation dans la continuité est moins fréquemment suivie de récidive dans le moignon, mais ses succès sont plus rares.

L'amputation éloignée doit être préférée, vu le grand nombre de guérisons radicales qu'elle donne et vu la possibilité de lésions secondaires dans la continuité de l'os où siège la tumeur primitive.

Malheureusement la méthode employée par M. le Dr Poinsot n'est pas à l'abri des erreurs. Les cas comptés comme guéris aujourd'hui pourront récidiver ou se généraliser demain, comme le démontre trop bien le fait initial de son mémoire. Il faudrait une observation suivie et prolongée au-delà de quelques années, deux au moins, pour affirmer la guérison définitive de tel ou tel opéré.

Il nous semble qu'au point de vue opératoire proprement dit, il ne faut pas traiter tous les ostéosarcomes de la même façon et se guider sur leur nature pour choisir telle ou telle opération.

C'est là une opinion qui a déjà été émise par M. le Dr Terrier dans son rapport sur le mémoire de Poinsot.

Les unes, et cette catégorie comprend surtout les tumeurs myéloïdes, sont relativement bénignes, se généralisent peu, récidivent peu ; nous savons par l'anatomie pathologique que rarement elles envahissent le canal médullaire et y forment des noyaux secondaires.

Les autres, formant une seconde catégorie, sont les ostéosarcomes que je qualifierai de cancéreux ; c'est à eux que

doit être appliquée une ablation aussi rigoureuse que possible.

Un second point doit être mis en ligne et compter pour l'opération c'est le siège de la tumeur ; c'est lui surtout qu'avaient en vue les chirurgiens avant les perfectionnements qu'ont subis et l'hémostase et le pansement des grandes plaies d'amputation. C'était lui qui les faisait reculer et qui en fait encore aujourd'hui hésiter bon nombre.

Nous examinerons successivement le traitement applicable aux ostéosarcomes des membres sous ces deux rapports : la nature de la tumeur et son siège.

L'excision simple de la masse sarcomateuse peut-elle être appliquée au traitement des ostéosarcomes des membres ? C'est là une opération que nous qualifierons de dangereuse, même en cautérisant les points de l'os où s'insérait le néoplasme ; on s'expose à une récidive rapide et à la généralisation Il. faut autant que possible enlever largement.

Les deux grandes méthodes de traitement consistent dans la résection de l'os atteint d'ostéosarcome, ou plutôt de la partie qui porte la tumeur, et dans l'amputation du membre au-dessus du siège du mal.

La résection ne devra être mise en pratique que pour les tumeurs dont l'allure est bénigne et qui sont limitées par une coque non encore rompue. Ce n'est donc qu'aux tumeurs à myéloplaxes qu'elle pourra être appliquée, et encore là y a-t-il à considérer le siège de la tumeur soit sur le membre supérieur soit sur le membre inférieur. Quand le néoplasme occupera soit les os longs de la main, soit les os de l'avant-bras, le squelette du coude, la tête de l'huméras, et qu'elle se présentera avec tous les caractères de bénignité le chirurgien aura le droit d'hésiter à pratiquer l'amputation et pourra se rejeter sur la résection quand elle ne devra pas être trop étendue. Au membre inférieur, la résec-

tion sera généralement rejetée et l'on préfèrera une amputation qui n'est pas beaucoup plus grave et donnera, à l'aide d'un appareil prothétique, des résultats excellents. Si cependant le péroné était seul pris, le chirurgien qui entreprendrait, dans les conditions indiquées plus haut, la résection totale ou partielle de cet os, ne serait pas blâmable. Toutes les fois que dans le cours d'une résection commencée, on s'apercevra que la tumeur myéloïde aura rompu sa coque, ou qu'elle présente une résistance élastique, une forme bosselée, Gross conseille de s'arrêter là et d'amputer. Il a recueilli neuf observations de résections pour des tumeurs myéloïdes des membres, qui se terminèrent cinq fois par la guérison, trois fois par la mort occasionnée par une suppuration profuse et la pyohémie, une fois par la mort, suite de généralisation et de récidive locale.

Les cas se répartissent de la façon suivante comme siège:

1 Résection du coude. Guérison. Bras très utile.
2 Résection de l'extrémité inférieure du cubitus. Mort. Pyohémie.
3 Résection du cubitus. Guérison. 4 ans.
4 Résection de l'ext. infér. du cubitus. Guérison. 8 mois.
5 Résection de l'ext. infér. du radius. Guérison. 8 mois.
6 Résection de la tête humérale. Mort de suppuration profuse.
7 Résection de la tête humérale. Mort de généralisation et récidive.
8 Résection du péroné (moitié sup.). Guérison. 8 mois.
9 Résection de la partie inférieure du fémur. Mort de pyohémie.

Le cas n° 7 se rapporte à l'observation d'Hutchinson. Transact. of the Path. Soc. London, vol. VIII, p. 346. Le sarcome contenait une grande quantité de cellules rondes et fusiformes et peut être difficilement rangé parmi les tumeurs à myéloplaxes.

Néanmoins, dans la généralité des cas, pour peu qu'il y ait doute, il vaut mieux amputer. Nous verrons plus loin à quel endroit.

Quant aux tumeurs sarcomateuses reconnues pour ne pas être des tumeurs de la nature des myéloplaxes, la résection doit être absolument rejetée. Dans presque tous les cas où

elle a été pratiquée, elle n'a pas empêché la récidive et la généralisation.

C'est donc l'amputation qu'il faut préférer en thèse générale.

Nous arrivons maintenant à la discussion des faits mis en évidence par Chauvel et Poinsot.

Où faut-il amputer? La même règle doit-elle être suivie pour tous les ostéosarcomes quelle que soit leur nature?

Ici encore nous séparerons nettement les tumeurs myéloïdes et les autres sarcomes.

Les tumeurs myéloïdes présentant une tendance beaucoup moindre à l'envahissement et à la propagation osseuse, quand l'opération pratiquée pour leur ablation atteindra une gravité relativement grande, il faudra tenir compte de ce dernier fait et amputer au-dessus du mal; si la tumeur est tant soit peu douteuse et si elle occupe un segment de moindre importance du membre, il ne faudra pas hésiter à amputer à distance, au-dessus de l'articulation supérieure ou dans cette articulation.

Voici quelles sont les mesures que recommande Gross :

Tumeur myéloïde de l'extrémité inférieure de la jambe.....	Désarticulation du genou.
— — de l'extrémité supérieure...	Amputation de la cuisse à la partie inférieure.
— — de la portion condylienne du fémur	Amputation au tiers inférieur.
— — de la partie moyenne et supérieure du fémur	Désarticulation de la cuisse.
— — de l'extrémité inférieure de l'avant-bras.....	Désarticulation du coude.
— — de l'extrémité supérieure de l'avant-bras....	Amputation du bras au tiers inférieur.
— — de l'extrémité inférieure de l'humérus.....	Amputation du bras au tiers supérieur.
— — de la partie moyenne et supérieure de l'humérus....	Désarticulation de l'épaule.

Quand la tumeur occupera un doigt ou un orteil, il faudra désarticuler, de même quand elle siègera sur un métatarsien ou un métacarpien. Si la tumeur intéresse les os soit du carpe, soit du tarse, et qu'elle ne peut être reséquée, il faut amputer le pied ou la main, et mieux encore à la partie inférieure de la jambe.

La ligne de conduite dans l'intervention chirurgicale à diriger contre les autres ostéosarcomes est plus rigoureuse.

Ne pouvant pas nous baser sur une statistique qui comprenne tous les cas et de guérison et de mort, puisque le plus souvent l'opéré a été perdu de vue, nous n'avons colligé que ceux où il y avait eu mort par généralisation ou récidive, en éliminant bien entendu tous ceux où la généralisation semblait déjà exister au moment de l'intervention qui n'a fait que lui donner le coup de fouet décisif. Nos recherches ont porté d'un côté sur les sarcomes périostaux, de l'autre sur les sarcomes centraux.

23 cas de sarcomes périostaux opérés et suivis de mort nous ont donné les chiffres ci-dessous.

Désarticulation au-dessus du mal :

Récidive	3
Généralisation	2
Récidive et généralisation	2

Désarticulation à distance au-dessus de l'article supérieur au siège du mal :

Récidive	1
Généralisation	7
Récidive et généralisation	1

Amputation dans la continuité sur l'os atteint :

Récidive	2
Généralisation	2
Récidive et généralisation	3

Ce qui nous donne 7 récidives et 12 généralisations pour 16 amputations dites à distance, désarticulations et amputations au-dessus de l'article, 5 récidives, 5 généralisations pour l'amputation dans la contiguité.

Je dois ajouter que dans un cas parmi les 12 généralisations, le fémur était envahi par le néoplasme qui avait débuté par le tibia, de sorte que l'opération se faisait véritablement immédiatement au-dessus du mal; dans un autre les vaisseaux et nerfs étaient infiltrés par la matière sarcomateuse, ce qui réduit les faits à 11 au plus; l'on voit que la généralisation de même que la récidive paraissent moins fréquentes dans l'amputation à distance que dans l'amputation au-dessus du mal, quoi qu'il n'y ait pas là une différence très considérable, puisque dans l'amputation à distance :

La généralisation a lieu	78 p. 100
La récidive	42

Dans l'amputation au-dessus du mal et dans la continuité :

La généralisation a lieu	71 p. 100
La récidive	71

Les mêmes recherches faites pour les sarcomes centraux, nous ont conduit aux résultats suivants.

Désarticulation au-dessus du mal :

Récidive	3
Généralisation	1
Récidive et généralisation	3

Amputation au-dessus de l'article supérieur ou à distance :

Récidive	1
Généralisation	4
Récidive et généralisation	1

Amputation dans la continuité au-dessus du mal :

Récidive	0
Généralisation	7
Récidive et généralisation	0

Ce qui nous donne 8 récidives, 7 généralisations pour 13 amputations à distance, désarticulations et amputations au-dessus de l'article. 7 généralisations pour 7 amputations dans la contiguité au-dessus du mal.

Ici la supériorité de l'amputation à distance est bien évidente au point de vue de la généralisation ; mais ce qu'il y a de paradoxal c'est de voir la récidive locale bien moins fréquente dans les amputations dans la continuité.

En somme, les premières nous donnent 54 0[0 de généralisations, 61 0[0 de récidives.

Les secondes, presque toujours de la généralisation, presque jamais de récidive.

Si nous réunissons les résultats des deux tableaux, nous trouvons que l'amputation à distance et la désarticulation nous donnent 51 0[0 de récidives ; 62 0[0 de généralisations tandis que l'amputation au-dessus du mal et dans la continuité nous donne 35 0[0 de récidives, 85 0[0 de généralisations.

Comme c'est la généralisation qui domine de beaucoup dans la scène pathologique le pronostic de l'ostéosarcome, c'est la méthode qui l'évitera le plus souvent que le chirurgien devra employer. Nous sommes donc tout disposés à

accentuer encore les conclusions du mémoire de Poinsot, tout en faisant des réserves comme nous l'avons déjà dit tout à l'heure pour les tumeurs à allures bénignes, pour les tumeurs myéloïdes. L'amputation à distance doit donc être la règle presque générale. L'on ne devra pas hésiter si la tumeur est un ostéosarcome cancéreux à faire le sacrifice le plus large possible.

Pour le membre supérieur, il faudra ne pas hésiter devant la désarticulation et l'amputation à distance, de même pour le membre inférieur.

Si la tumeur a envahi le fémur, que faire ? faut-il désarticuler la hanche. Nous croyons que cela sera préférable que d'amputer la cuisse à la partie supérieure, surtout si l'on a affaire à une de ces formes du sarcome périostal qui s'accompagne de néoformations médullaires à distance.

Quand un ostéosarcome est récidivé, l'opération présente encore beaucoup moins de sécurité au point de vue des résultats que dans les cas de tumeur primitive, à moins qu'elle n'ait marché lentement et sans altération de l'état général.

Quant à la manière dont doit être pratiquée l'opération, et à ses résultats immédiats, ce sont là des questions qui se rapportent au chapitre de l'amputation en général. Le chirurgien se guidera pour le choix du procédé, sur l'état des parties molles du membre et pour le choix précis de l'endroit où il amputera sur des considérations variables que je ne puis définir ici. Si pendant l'amputation il trouve l'os malade, il ne devra pas hésiter à amputer plus haut. Mon maître, le Dr Labbé me rapportait un cas où il fut obligé de faire l'amputation par rondelles successives.

Nous serions incomplet, si nous ne parlions de la ligature des gros troncs artériels des membres pour guérir les ostéosarcomes. Si cette opération a paru réussir 2 ou 3 fois,

dans des cas de tumeurs dont on n'a pu constater directement la nature, il n'en est pas moins vrai que le chirurgien ne devra y attacher que la plus médiocre confiance et ne les pratiquer que dans les cas imminents de rupture ou d'hémorrhagies, ou comme opération préliminaire aux grands traumatismes opératoires.

OBSERVATIONS INÉDITES

Observation I (communiquée par M. le professeur Le Fort) — Tumeur à myéloplaxes généralisée.

Elisa Cuny, 25 ans, journalière, entre à l'hôpital le 26 mars 1877, salle Sainte-Marthe, n° 15 bis. La malade interrogée n'accuse comme antécédents que des maux d'yeux dans son enfance. Il y a 5 ans elle eut une fièvre typhoïde, à la suite de laquelle ses cheveux tombèrent. Elle est accouchée quatre fois: tous ses enfants sont morts, quoique bien constitués. Les trois premiers ont succombé à des convulsions, le dernier au croup. Le père est atteint d'une maladie nerveuse qui se manifeste par des attaques qui ne sont probablement que des accès épileptiques.

La maladie actuelle remonte à 13 mois. Elle a débuté par des accès de névralgie, occupant la moitié droite de la face et revenant tous les soirs. Un mois après, la malade constate en avant de la première petite molaire droite supérieure, l'existence d'une petite tumeur rouge. Elle vient consulter M. Le Fort, et le 26 juillet elle est opérée. M. Le Fort enlève la première molaire, extirpe la tumeur et cautérise au fer rouge. Elle quitte l'hôpital quelques jours après. Bientôt elle ressent des douleurs lancinantes à la partie postérieure de la mâchoire du même côté. La tumeur récidive en arrière de la première.

Au mois de septembre elle rentre à l'hôpital et subit la même opération que la première fois.

Deuxième récidive à la fin de décembre. La tumeur a toujours augmenté de volume depuis lors. Aujourd'hui elle occupe toute la partie postérieure du bord alvéolaire de la mâchoire. Elle remplit le vestibule de la bouche, se moulant sur les organes, convexe du côté de la joue, comme du côté de la cavité buccale. Elle dépasse le niveau de l'arcade dentaire qu'elle surplombe. A la pression elle est rénitente, présente une consistance égale. Elle adhère au bord alvéolaire, mais on peut la limiter latéralement et en arrière. Surface lisse égale. En avant elle se continue avec une masse faisant corps avec le maxillaire au niveau de la dent arrachée. Indolente à la pression, il s'en écoule constamment un liquide sanguinolent. Dents saines ; ganglions sous-maxillaires engorgés, et légèrement douloureux des deux côtés. Toute la partie latérale droite de la face présente un gonflement notable, dû à la saillie de la tumeur du côté externe. Pendant que ces phénomènes se produisent du côté de la bouche, il survient une douleur dans la hanche gauche. La marche est si douloureuse que la malade peut à peine appuyer sa jambe par terre. Elle rentre à l'hôpital pour la troisième fois. On lui applique un appareil silicaté qui la soulage. M. Le Fort lui propose la résection du maxillaire qu'elle refuse. Elle entre à Lariboisière.

Les mouvements de l'articulation coxo-fémorale sont libres, mais douloureux. La percussion de bas en haut provoque des douleurs dans la hanche. La pression au niveau du pli de l'aîne est également douloureuse. Quelques ganglions inguinaux sont engorgés. L'ischion et sa branche ascendante sont augmentés de volume.

Du côté des jambes il y a également des douleurs, surtout la nuit. Le doigt sent un gonflement du périoste sur la face interne du tibia. Douleurs dans le genou. Douleurs dans le bras gauche le long du bord postérieur du cubitus. Là aussi existe un léger degré de périostite. Gonflement douloureux au niveau de la face latérale interne de la première phalange de l'index droit.

Sur la partie latérale droite du frontal, existe une tumeur dure de la grosseur d'une noisette, douloureuse spontanément et à la pression. Tumeur plus petite en arrière de la première. Elles remontent toutes deux à 13 mois. Deux petites exostoses de chaque côté au niveau des gouttières lacrymales.

Traitement antérieur. — A son dernier séjour à l'hôpital, on lui a donné pour la première fois du sirop de Gibert (pendant un

mois, 2 cuillerées par jour). A son entrée à Lariboisière M. Panas prescrit : K. I. 4 gr. par jour, frictions mercurielles à la partie interne des jambes (5 grammes).

Le 6 avril. — Le traitement, qui n'a d'ailleurs produit aucune modification dans l'état de la malade provoque des coliques et de la diarrhée.

On l'interrompt pendant 5 jours.

Le 11 avril, reprise du traitement.

Le 12, troubles gastriques, nouvelle interruption du traitement. Depuis 5 ou 6 jours la malade se plaint de douleurs vives dans les parties profondes de la cuisse gauche. On sent à la partie moyenne de la cuisse une tuméfaction diffuse qui paraît tenir au fémur. Elle n'accuse plus de douleur au niveau de l'ischion.

Le 29, souffrances vives dans la cuisse depuis 3 jours. Elle ne se lève pas. La malade se croit enceinte (pas de règles depuis 2 mois)

Une fracture spontanée du fémur gauche est constatée quelques jours après. La malade est mise dans une gouttière Bonnet.

La malade revint à Beaujon le 5 septembre 1877 pour la 2e fois.

Double fracture du fémur gauche.

Infiltration œdémateuse des membres ; douleurs atroces, spontanées, exagérées par les mouvements.

Le 16 novembre, pleurésie double à la suite d'un refroidissement. Résolution lente. Diurétiques et vésicatoires.

Le 25, l'infiltration des membres augmente. Fracture spontanée du col du fémur droit. Grosse tumeur sur le tibia du même côté, perceptible malgré l'empâtement œdémateux des tissus.

Les membres supérieurs sont libres et paraissent sains. Il n'y a aucun trouble de la sensibilité, de la motilité, et de l'intelligence, malgré plusieurs petites tumeurs que la malade porte sur les régions frontale et orbitaire. Grande quantité d'albumine dans les urines. Bouffissure de la face. Appétit bon, sommeil difficile. Cet état persiste jusqu'au 17 mars, la malade meurt d'épuisement général.

Autopsie. — Crâne. Il y a deux tumeurs à droite de la grosseur.

d'une noix. L'une située à la région frontale comprime le milieu de la circonvolution frontale ascendante. L'autre plus grosse fait saillie à la voûte de l'orbite et à la base du crâne. Elle a refoulé la substance cérébrale au niveau de la frontale ascendante, la pariétale ascendante, et la première temporale. Pas d'adhérences aux méninges. Point de lésion de la substance cérébrale. Point d'exophthalmie ni de troubles oculaires.

A gauche une petite tumeur comprime la circonvolution de Broca.

Thorax. — Rien dans les poumons ni le cœur. Les plèvres sont recouvertes de fausses membranes. Point d'adhérences.

Abdomen. — Rien dans les viscères. Sur le péritoine on voit quelques granulations qui paraissent de nature inflammatoire comme l'a démontré le microscope

Moelle. — Rien.

Les lésions nécroscopiques fort intéressantes portent sur le squelette.

Fémur gauche. — Grosse coque boursouflée, remplie de kystes à contenu gélatineux, à parois d'un rouge pourpre.

Fémur droit. — Kyste au niveau du col où siège la fracture. Ramollissement de toute la diaphyse qui cède sous le doigt; il s'écoule un liquide huileux mélangé de sang.

Tibia droit.—On y trouve un kyste connu dans le fémur gauche de la grosseur d'une tête de fœtus.

Péroné. — Ramolli. — Présente plusieurs fissures longitudinales.

Côtes. — Mêmes altérations ressemblant un peu à l'ostéomalacie.

Os du bassin. — Rien.

Articulations. — Rien.

Les tumeurs du crâne sont plus dures, plus résistantes, ne présentant pas encore d'apparence kystique

Humérus.—On y voit plusieurs petites tumeurs dures et rouges. L'examen au microscope nous a fait classer cette affection parmi les tumeurs à myéloplaxes.

L'examen complété au collège de France, par M. Malassez, a confirmé la diagnostic de tumeur à myéloplaxes généralisée au système osseux.

Obs. II. — Sarcome ostéoïde de l'humérus. — Désarticulation de l'épaule. — Récidive. — Résection d'une partie de l'omoplate, de l'extrémité de la clavicule. — Guérison se maintenant au bout de dix-huit mois. (Due à M. le docteur Eug. Bœckel.)

Louise Mathris, 14 ans, ouvrière de fabrique à Mulhouse, — jeune fille robuste d'une bonne santé habituelle, réglée depuis 4 mois, entre à l'hôpital de Strasbourg, Salle 34, le 16 juillet 1878.

Depuis le mois de novembre précédent elle a commencé à ressentir des douleurs dans le haut du bras droit, sans cause connue puis la région devient le siège d'un gonflement, d'abord lent, ensuite de plus en plus rapide.

A l'entrée de la malade, le bras droit à la forme d'un gigot. Au niveau de l'aisselle il mesure 47 cent. de circonférence (bras gauche 23). Le néoplasme très ferme au toucher, sauf quelques bosselures fluctuantes, englobe l'humérus et s'étend jusqu'à la voûte coraco-acromiale, contre laquelle il s'arcboute dans les mouvements du bras. En bas il se termine en fuseau à 5 cent. au-dessus du coude. La peau qui le recouvre est saine, mais parcourue par des veines dilatées. Les vaisseaux axillaires sont en partie compromis, le pouls radial est moins fort à droite qu'à gauche. Peu de ganglions. Par moments, élancements assez violents dans la tumeur qui empêchent la malade de dormir.

Le diagnostic flotte entre un enchondrome et un ostéo-sarcome, mais la désarticulation du bras est décidée.

Opération le 20 juillet. — Deux lambeaux latéraux qu'on est obligé de disséquer sur la tumeur. Pendant qu'on taille le lambeau interne, l'artère axillaire, déviée de sa position est atteinte et se retire entre le néoplasme et les côtes. On la fait comprimer avec une éponge et l'on active rapidement la désarticulation.

Le couteau a de la peine à passer entre la tumeur et l'acromion. Les vaisseaux sont liés au catgut. On excise encore des parties molles suspectes, entre autres une veine de la grosseur d'une plume à écrire et remplie d'une masse blanche, néoplasique. Suture partielle des lambeaux. Pansement antiseptique. Compression avec une grosse éponge.

Examen de la tumeur par le professeur Rechlinghausen.

Tumeur presque sphérique de la partie supérieure de l'humérus

d'un diamètre de 120 mill. Sur un point de la tête humérale recouverte de son cartilage légèrement corrodé émerge un peu de la masse morbide. Partout ailleurs elle est enveloppée par le deltoïde et le triceps amincis et adhérents. En différentes places, les lobes de la tumeur ont perforé les muscles.

Sur la coupe on rencontre à la partie antérieure et inférieure de grandes loges communiquant largement et irrégulièrement ensemble et remplies par du liquide sanguinolent. Les cloisons sont jaunâtres en voie de dégénérescence graisseuse sans épithélium. Dans le reste de la tumeur, il n'y a que de petits kystes périphériques; mais le centre de la masse est constitué essentiellement par un tissu osseux très dur, dans lequel on ne peut plus même reconnaître l'humérus. A la place de cet os, on trouve un tissu osseux sclérotique, sans indice de cavité médullaire. Seule la calotte humérale se distingue encore par des restes de cartilage.

Les parties périphériques de la tumeur qui se laissent encore couper au couteau sont constituées par des cellules souvent très grandes, renfermant des noyaux volumineux et des nucléoles brillants. La forme des cellules est en général celle de fuseaux plats et aussi de corpuscules étoilés du tissu connectif. La substance intercellulaire est fibrillaire et l'on y rencontre partout un réseau de trabécules d'un tissu ostéoïde brillant. Là, où ces trabécules sont plus épaisses, c'est de l'ossification véritable.

En quelques points la substance intercellulaire est homogène et très abondante et a le caractère du tissu myxomateux. Les masses blanches renfermées dans la veine indiquée ont la même structure que les parties jeunes de la tumeur.

Suites de l'opération.

Le 25 août la cicatrisation est complète sauf une petite fistule centrale où est un bourgeon.

Le 23 octobre. — Depuis quelque temps le bourgeon augmente plus rapidement et a une couleur grisâtre, on incise la cicatrice et on évide la plaie avec la cuiller tranchante pour la cautériser ensuite avec le chlorure de zinc.

Deuxième opération le 14 novembre. — Malgré cela, la récidive est évidente et confirmée par l'examen microscopique des bourgeons; on entreprend une nouvelle opération.

A cet effet, la masse inodulaire sous-jacente est circonscrite par deux incisions elliptiques qui vont jusqu'au col de l'omo-

plate. Celui-ci est divisé à la scie. Puis on enlève encore une portion du bord axillaire de l'omoplate, 2 cent. de l'acromion, et autant de la clavicule, parce que ces deux os paraissent moins résistants qu'à l'état normal. Enfin le paquet vasculaire et nerveux présente également une induration d'autant plus suspecte qu'on se rappelle la veine remplie de tissu néoplasique. On la coupe à 4 cent. plus haut et on extirpe toute la partie indurée. Outre l'artère axillaire il faut lier encore 12 à 15 branches musculaires. Puis on touche les surfaces de section des os avec le fer rouge, on réunit partiellement les lambeaux et l'on applique un pansement antiseptique.

L'enfant a perdu passablement de sang et le pouls est presque imperceptible après l'opération, de sorte qu'on lui fait plusieurs injections sous-cutanées d'éther.

Cependant elle se relève rapidement les jours suivants, la plaie suppure très abondamment, mais vers la fin du mois elle commence déjà à se rétrécir. En décembre plusieurs esquilles osseuses se détachent des points cautérisés.

Le 15 janvier la cicatrisation est achevée et la malade quitte l'hôpital.

En mai 1880 je demande de ses nouvelles au Dr Kœklin de Mulhouse, qui me l'avait adressée. Il me répond qu'elle jouit d'une excellente santé, sans trace de récidive; elle est employée à la fabrique pour faire les courses.

Obs. III. — Ostéosarcome mélanique du radius opéré par évidement et par résection.—Amputation.—Guérison durable. (Eug. Bœckel.)

Mme V..., 35 ans, a subi en 1866 un évidement de l'extrémité inférieure du radius gauche et en 1868 une résection de cet os à l'hôpital de Bonn. Les plaies ne se sont jamais cicatrisées. L'amputation proposée par le professeur Busch n'a pas été acceptée. L'affection avait été mise au nombre des sarcomes myéloïdes après examen microscopique.

En 1871, cette dame vient habiter Strasbourg et se fait admettre à la maison des Diaconesses.

Elle est dans le marasme, maigre, le teint terreux. L'extrémité

inférieure du radius gauche et le carpe sont le siège d'une vaste caverne à parois osseuses, tapissée d'une couche pultacée, noire, pigmentée, fournissant une sanie fétide. Au dessus du coude, le long du bras il existe deux ganglions du volume d'une noistte. Le foie déborde les fausses côtes de 7 centimètres. Dégénérescence amyloïde probable. Rien dans les poumons ni les reins. Diarrhée.

Le 5 septembre 1871. Amputation de l'avant-bras au 1/3 supérieur sans toucher provisoirement aux ganglions.

La plaie guérit en 3 semaines, contre toute attente. Les ganglions diminuent de volume et finissent par disparaître. Le foie revient à ses dimensions normales. La malade reprend petit à petit des forces et un bon teint.

Aujourd'hui encore (mai 1880) elle jouit d'une bonne santé et travaille activement dans son ménage.

La tumeur, formée aux dépens du carpe et de l'extrémité inférieure des os de l'avant-bras est un sarcome à petites cellules rondes en partie pigmentées et mêlées de myéloplaxes. Elle est renfermée dans une coque périphérique osseuse qui envoie quelques cloisons dans l'intérieur de la masse.

Obs. IV. — Sarcome ossifiant du radius gauche. — Desarticulation du coude, puis amputation de l'humérus.— Guérison. (Due à l'obligeance de M. le Dr Gillette.)

Le nommé Bessé (Henri), âgé de 19 ans, sans profession, entre le 10 septembre 1879 à l'infirmerie de Bicêtre (service de M. Gillette).

Manifestement scrofuleux, porteur d'anciennes cicatrices d'abcès au cou, le malade raconte qu'il eut dans son enfance la gourme, des maux d'yeux, des croûtes continuelles d'impétigo dans les cheveux, etc.; il présente un facies caractéristique; il est gras, les lèvres sont grosses, proéminentes, les chairs sont flasques et molles.

Le début de l'affection qui l'amène actuellement à l'infirmerie remonte à 5 ans. Il éprouvait à cette époque une douleur vive lorsque l'on pressait sur la partie moyenne de son radius. Aucune douleur spontanée. Peu à peu l'avant-bras augmente progressivement de volume, les mouvements deviennent difficiles, et en 1877 il se décida à entrer à l'hôpital dans le service de M. le professeur

Broca. L'avant-bras était, paraît-il, considérable; des douleurs spontanées, nocturnes principalement, étaient apparues et la moindre pression devenue intolérable.

M. Broca, d'après le malade, fait l'évidement de la partie supérieure du radius. Issue de sang, mais pas de pus. Aucun symptôme inflammatoire. Issue de quelques esquilles osseuses pendant la cicatrisation qui s'effectue lentement. Le malade sort du service de M. Broca en mai 1878.

La guérison se maintient jusqu'à ces derniers mois, époque à laquelle les douleurs ont reparu spontanées et à la pression.

Le malade entre à l'infirmerie et on constate une augmentation de volume de l'avant-bras; celui-ci présente une forme arrondie, régulière, surtout dans son tiers supérieur.

L'articulation huméro-cubitale est libre, les mouvements de flexion et d'extension ne sont point douloureux et se font facilement.

Le cubitus au niveau de l'olécrâne est douloureux à la pression et semble un peu plus volumineux. Il ne paraît pas écarté du radius.

Les mouvements de pronation et de supination sont impossibles.

Les ganglions épitrochléens au nombre de deux sont gros comme de petites noisettes.

Au niveau de la tumeur se trouve la cicatrice adhérente à l'os et provenant de la première opération.

Le bras est atrophié, la main semble plus petite que celle du côté sain.

On diagnostique un ostéosarcome du radius propagé au cubitus.

Le 26 septembre, après avoir chloroformé le malade M. Gillette tente la désarticulation du coude. Pendant l'opération on constate que le cartilage articulaire du radius est altéré et a disparu sur certains points. A ces points correspondent sur l'humérus des altérations semblables. Tout fait supposer une propagation à la partie inférieure de l'humérus : M. Gillette pratique immédiatement l'amputation de l'extrémité inférieure de l'humérus à 3 ou 4 centimètres de la surface articulaire.

Les ganglions augmentés de volume sont laissés dans la plaie

Pansement de Lister. Légère compression ouatée.

Le pansement est renouvelé tous les quatre jours. La température prise matin et soir oscille entre 37 et 37,8.

Un mois après, la cicatrisation du bord externe du moignon est complète. Le 4 novembre la plaie mesure 3 à 4 centimètres : la cicatrisation n'est complète que le 15 décembre.

Examen anatomique. — Les tissus de l'avant-bras et du bras sont atrophiés, les muscles sont pâles, petits. A la partie supérieure de l'avant-bras ils semblent ne plus former qu'une masse adhérente à la tumeur osseuse et dans certains endroits présentent à la coupe un aspect lardacé.

Le radius présente à sa partie supérieure une tumeur faisant corps avec lui et lui donnant un aspect fusiforme. Elle s'étend de la partie moyenne de l'os à la cupule. En son milieu elle présente un diamètre de 3 centimètres par son extrémité supérieure. Elle est surmontée de la cupule radiale; sa partie inférieure fait suite au corps de l'os. Sa surface est lisse, régulière, adhérente aux tissus environnants

Le cubitus n'est point augmenté de volume, et semble sain extérieurement.

L'articulation cubito-radiale a presque disparu, elle fait partie de la tumeur radiale, les mouvements y sont impossibles.

Du côté de l'articulation huméro-cubitale on ne trouve que des lésions du cartilage. Celui de la cupule du radius est presque totalement détruit, et correspondant aux points détruits le cartilage de l'humérus a disparu au niveau du condyle.

La petite portion d'humérus enlevée ne présente aucune lésion à l'extérieur.

Mais si l'on en fait une coupe, on voit son tissu spongieux parsemé de points rose pâle, d'un tissu en quelque sorte élastique et enfermé dans les loges formées par le tissu osseux. Ces loges sont augmentées de volume, par destruction des trabécules. Deux centimètres d'os sain séparent la section de la partie malade.

La même lésion se trouve au niveau de l'olécrâne.

Si on fait une coupe longitudinale du radius on constate que la tumeur est formée de deux parties distinctes : une partie périphérique et une partie centrale.

La partie périphérique, constituée par une véritable masse du tissu compact, dur, résistant, forme un tube de 1 cent. d'épaisseur en certains points et se continue avec la substance compacte de l'os.

A la coupe ce tissu est blanc, parsemé de distance en distance

de cavités irrégulières et de points rouges ce ne sont autre que les orifices de passage de quelques rares vaisseaux.

La partie centrale est formée de tissu osseux dégénéré, présentant l'aspect d'un tissu compact, anfractueux dont les loges seraient envahies par un tissu rosé en certains points, blanc nacré en d'autres, donnant à la coupe un aspect uni, lisse, lardacé. Si on énuclée en quelque sorte avec la pointe d'un scalpel une partie de ce tissu, on constate qu'il crie et résiste à la coupe. En certains points on peut voir des vaisseaux peu abondants. Par la dissociation on voit au microscope que le tissu contient des éléments fusiformes en grande abondance, d'autres sont sphériques, présentant un ou plusieurs noyaux ovalaires ou ronds.

La pièce après avoir macéré pendant 3 mois dans une solution de chloral, est séchée, et on constate alors que la partie périphérique de la tumeur est tapissée dans certains points par une véritable couche de matière calcaire; certains îlots dans l'épaisseur même de la tumeur semblent formés de cette même matière et lorsqu'avec un scalpel on vide en quelque sorte une de ces loges, on constate qu'elle est fermée de toutes parts.

La pièce est conservée à Bicêtre par M. le Dr Gillette.

Le malade venu au mois de mai 1880 n'a présenté aucun phénomène du côté de son membre depuis sa sortie de l'infirmerie. Aucune récidive ne semble à craindre.

Obs. V. — Sarcome du deuxième et du troisième métacarpien. — Désarticulation. — Guérison durable. (Eug. Bœckel.)

Ch. Walduhrt, 21 ans, serrurier, lymphatique, a le cou couvert de cicatrices glandulaires.

Depuis un an (1864), il sent une tumeur dure dans l'éminence thénar droite, causée probablement par la pression des outils. Cette tumeur ne fait que grandir malgré un traitement iodé. En janvier 1865 il se fait admettre à la maison des Diaconesses pour être opéré.

Une tumeur du volume d'une petite pomme englobe le deuxième métacarpien droit et fait surtout saillie dans la paume de la main où elle s'étend depuis la ligne médiane jusqu'au pouce, qu'elle repousse fortement au dehors, sans cependant y adhérer. Un lobe plus petit proémine vers le dos de la main entre la tête du deuxième

et du troisième métacorpien. La tumeur a la dureté de l'os, mais une aiguille y pénètre sans rencontrer de parcelles calcaires. Elle n'a causé aucune douleur. Pas de ganglions.

Opération le 24 janvier 1865. Résection partant de la base du 1er espace interosseux à la face dorsale et se terminant au point symétrique de la face palmaire en rasant l'index. On commence par séparer le premier métacarpien de la tumeur, pour en désarticuler le deuxième et le troisième qui sont englobés dans la masse, et on les enlève avec les doigts correspondants au moyen d'une petite raquette ajoutée à l'incision première ; réunion de la plaie ; ligature d'une dizaine d'artérioles. La guérison est troublée par une arthrite carpienne qui donne lieu à un petit abcès et se termine par ankylose.

Néanmoins le jeune homme apprend si bien à se servir des trois doigts qui lui restent qu'il rentre chez un entrepreneur où il fait des travaux d'écriture et de dessins. En 1880 pas de récidive.

Examen de la pièce par le professeur Morel.

Les deux métacarpiens avec la tumeur sont fendus en long. Le néoplasme est grisâtre et présente des tractus fibreux rayonnés d'une grande dureté. Il part du périoste de la face palmaire sans empiéter sur l'os, si ce n'est au niveau de la tête du deuxième et troisième métacarpien qui sont envahis jusque vers le milieu par une masse pulpeuse plus molle que le reste.

Au microscope on ne trouve que des fuseaux très allongés avec des corpuscules plasmatiques un peu plus grands qu'à l'état normal. Dans les parties ramollies il y a des gouttelettes graisseuses en grand nombre.

Obs. VI.— Ostéosarcome central à cellules fusiformes mélaniques du condyle interne du fémur. (Observation due à l'obligeance de M. le Dr Ch. Monod.)

Paul X..., 29 ans 1/2, comédien, entré le 8 septembre 1879, salle Saint-Pierre.

Histoire de la maladie. — Il a toujours joui d'une excellente santé. En Algérie où il a séjourné 2 ans, il a été atteint de fièvre intermittente.

Il y a 4 ans, 1875, une nuit, au moment où il était agenouillé, il ressentit une douleur horrible dans le genou droit, laquelle se

calma rapidement. Trois ou quatre jours après, un soir qu'il mettait un maillot, il s'aperçut que le genou était plus volumineux. M. Gosselin consulté trouve une différence de 1 centimètre. Sous l'influence d'un traitement approprié, la grosseur persiste, mais les douleurs ne reviennent pas.

En 1876, le 2 janvier, il tombe d'une certaine hauteur sur les deux pieds. Craquement dans le genou, douleur si violente qu'il perd connaissance. La jambe reste torse en dehors formant un angle à base externe. En somme, il s'agit d'une entorse du genou favorisée par l'altération du condyle interne. Le 10 février, voyant sa jambe dans le même état, il va à la clinique consulter M. Broca. Traitement par l'iode. Appareil platré. Résultat : diminution de 2 ou 3 centimètres, disparition des douleurs. La tumeur persiste toujours.

Notons que M. Broca avait ressenti la crépitation parcheminée.

En 1879, X... qui, depuis 3 ans, a repris ses fonctions de comédien, ressent spontanément une donleur sourde dans le genou. Celle-ci augmente, devient intolérable surtout la nuit, et le malade entre à Necker.

Il a maigri de 20 à 30 livres.

Etat local. — Tumeur au niveau du condyle interne, dure, irrégulière, crépitation parcheminée accompagnée d'une douleur horrible à la pression ; pas d'hydarthrose.

Symptômes fonctionnels nuls. — Marche lente. Etat général assez bon, faciès amaigri.

On pratique l'amputation de la cuisse à la partie moyenne. Pansement de Lister.

La tumeur étant sciée en deux parties d'avant en arrière on remarque les détails suivants : Le condyle interne est totalement envahi. Supérieurement il n'existe qu'une coque mince de 3 mil.. C'est celle que l'on déprimait. Çà et là des cavités. La plus grande contiendrait une noix. Le reste est formé de tissu mou.

Analyse histologique. — La tumeur n'étant pas homogène, nous étudierons successivement les diverses régions.

A. Partie molle. — Constituée en majeure partie par du sarcome fasciculé. Les cellules fusiformes, allongées, sont disposées en forme de tourbillons. En certains points, l'organisation est plus avancée et l'on constate des îlots de tissu fibreux avec de nombreuses cellules embryonnaires.

Enfin, plus loin, le même tissu semble entrer dans une périod de régression et se montre infiltré de granulations graisseuses e calcaires. C'est la partie la plus molle de la tumeur.

B. Coque fibreuse. — Le cartilage a disparu remplacé par un tissu conjonctif lâche, rempli de cellules embryonnaires dispersées sans ordre ou groupées en îlots compacts.

Au dessous, le tissu devient fibreux et les espaces plasmatique sont remplis de petites cellules embryonnaires rondes et de grains mélaniques plus ou moins gros.

C. Cloisons osseuses. — Le tissu osseux normal a été érodé par 'envahissement du sarcome.

Le fragment ayant été décalcifié par l'acide purique, il a été possible de faire des coupes intéressant les parties molle et dure.

Ces dernières se montrent sous forme d'îlots anfractueux dont les cavités sont remplies de mêmes cellules fusiformes décrites ci-dessus. Nous sommes en présence d'une véritable ostéite raréfiante. A la limite le tissu est en dégénérescence granulo-graisseuse et ramolli.

D. Plancher de la grande cavité. — Il est formé d'un tissu composé de cellules fusiformes, disposées en faisceaux dirigés en tous sens. En quelques points, l'organisation est plus avancée et l'on aperçoit du tissu fibreux assez homogène. Au dessous se montrent des espaces médullaires remplis de petites cellules rondes ou fusiformes ayant amené par érosion la destruction du tissu osseux primitif, dont on remarque des vestiges sous forme de trabécules plus ou moins irrégulières, encore reconnaissables à leurs ostéoplastes.

Il existe également, disséminées sans ordre, un certain nombre d'énormes cellules mères, des cellules rondes, d'un diamètre considérable, granuleuses, mais sans noyau apparent. Enfin de nombreuses granulations mélaniques ont envahi en certains points les éléments cellulaires que nous venons de décrire.

Les vaisseaux de l'os sont encore apparents. Dans la partie sarcomateuse, il n'existe que des vaisseaux embryonnaires.

Obs. VII. — Sarcome sous-cutané de la cuisse droite. — Ostéosarcome consécutif du fémur ayant donné lieu à une tumeur anévrysmale. — Désarticulation coxo-fémorale. — Mort. (Observation due à l'obligeance du professeur Gross, de Nancy.)

Le nommé B..., âgé de 62 ans, journalier, entre à l'hôpital Saint-Léon le 17 août 1877. Constitution robuste ; pas de maladies antérieures notables si ce n'est quelques hémoptysies consécutives à une violente contusion de la poitrine.

Depuis 15 ans, il portait à la partie inférieure (1/4 inférieur) de la cuisse droite en dehors et un peu en arrière une petite tumeur qui ne l'a jamais fait souffrir ; depuis un an elle s'est développée d'une façon notable et lui cause souvent de vives douleurs.

Cette tumeur du volume d'un poing à peu près, est d'aspect lobulé; la peau à son niveau est rouge, enflammée, fortement tendue et présente à son sommet la trace d'une ponction faite quelques jours auparavant et qui n'a donné issue qu'à un peu de sang.

La tumeur, à la palpation est lobulée, molle, élastique, presque fluctuante, non adhérente à l'aponévrose sous-jacente.

Le professeur Gross conclut à une tumeur maligne et procède à son extirpation avec la méthode de Lister; une deuxième tumeur de même nature située à la partie externe du genou est enlevée à l'aide du thermo-cautère et le malade sort de l'hôpital guéri en janvier 1878. Le 14 septembre il rentre pour une fracture presque spontanée.

On constate en effet une fracture du tiers inférieur de la cuisse. Malgré l'examen le plus minutieux on ne trouve là aucun gonflement qui puisse faire penser à l'existence d'un néoplasme. Néanmoins, à cause de la presque spontanéité de la fracture, le professeur Gross soupçonne une dégénérescence du fémur en rapport avec une généralisation sarcomateuse. En effet la consolidation est absolument nulle, les fragments ne sont pas en rapport. Applidation d'un appareil de Scultet.

Le 10 décembre. On remarque un commencement de consolidation.

Le 20. On reconnaît l'existence d'un cal assez volumineux de la grosseur d'un œuf de dinde et qui paraît déjà assez solide. On applique un appareil silicalé. L'état général du sujet reste excellent

Le 2 janvier 1879, le malade essaye de se lever et se fait une fracture au niveau du 1|3 supérieur du fémur.

Un semblant de cal se forme aussi à ce niveau. Semblant de consolidation. La première fracture reste solide.

Mais les deux tumeurs formées au niveau des fractures se rejoignent bientôt ne formant qu'une masse qui ne permet pas de douter que l'on est en présence d'une dégénérescence néoplasique du fémur de même nature que la tumeur primitive des parties molles. En cherchant bien on trouve d'ailleurs une nouvelle tumeur grosse comme une noix et développée au niveau de la 9e côte gauche.

L'état général dépérit; on ne constate aucune lésion particulière des grandes fonctions.

Le 21 avril. Troisième fracture pendant qu'il est levé, entre les deux anciennes fractures. Pas de crépitation.

Le 20 novembre. Pendant ce temps il s'était développé à la partie antérieure et moyenne à la cuisse une énorme tumeur fluctuante très tendue.

Une ponction pratiquée par M. Heydenreich, à l'aide de l'appareil Potain donne issue à peu près à un demi-litre de sang noir: la poche vidée, on sent manifestement le développement de la tumeur du fémur.

Le 25. Le professeur Rigaud, après avoir pratiqué une ponction qui ne donne issue qu'à du sang dans la tumeur de la 9e côte enlève cette tumeur qui repullule presque immédiatement après.

Cependant la tumeur sanguine de la cuisse avait repris rapidement un volume considérable (tête d'adulte). Dans la nuit du 1er janvier 1880, la peau se rompit à la partie antérieure et donna issue à environ 1 litre 1|2 de sang. L'hémorrhagie ne pouvant être arrêtée, le professeur Rigaud pratique d'urgence la désarticulation coxo-fémorale. Malgré la ligature préalable de l'artère fémorale, le malade perd beaucoup de sang. Pendant l'opération l'os se rompt entre le grand trochanter et la partie supérieure de la poche.

Le malade succombe le 3e jour après l'opération.

Autopsie. — Pas de généralisation viscérales.

Quelques adhérences pleurales.

Examen du membre amputé. — La peau de la cuisse enlevée, on voit les fibres du triceps fémoral énormément distendues; immédiatement au dessous est une vaste poche dont la paroi fibreuse

mesure de 2 à 3 millimètres d'épaisseur et qui est étendue sur la face antérieure du fémur de 4 travers de doigt au dessus du genou jusqu'au grand trochanter. La poche incisée laisse échapper une énorme quantité d'un liquide sanguin noirâtre. La surface interne du kyste est lisse, le fémur en forme le fond et de chaque côté de lui sont deux orifices qui mènent dans 2 poches accessoires au niveau desquelles l'os est érodé.

A l'union du tiers inférieur et du tiers moyen est une autre poche qui correspond à une des fractures.

La partie la plus inférieure du grand kyste sanguin est remplie par une masse de bourgeons grosse comme un œuf de poule, qui sont très vasculaires et qui ont probablement donné lieu à l'hémorrhagie.

Ramollissement de toute la diaphyse et de l'épiphyse fémorale surtout en haut et en bas. Cartilages articulaires intacts. La tête démorale est ramollie et facilement dépressible sous le doigt.

Une coupe de la paroi du kyste montre qu'elle est formée de tissu fibreux se continuant avec le tissu cellulaire ambiant et tapissé d'un endothélium. Les bourgeons sont formés de cellules embryonnaires et parcourus par de nombreux vaisseaux sanguins ; l'on a eu affaire à un sarcome embryonnaire du fémur télangiectasique.

La tumeur primitive était un sarcome fibro-plastique.

Obs. VIII. — Sarcome périostal fuso-cellulaire du corps du fémur et de son extrémité supérieure. — Désarticulaiion de la cuisse. (Observation due à l'obligeance de M. le Dr Lannelongue.)

X..., jeune fille de 9 ans, à l'aspect chétif, est entrée à l'hôpital Saint-Eugénie, dans le service de M. Lannelongue, pour une tuméfaction de la cuisse gauche.

Elle a toujours été bien portante.

Il y a environ deux mois elle tomba sur la hanche gauche, de sa hauteur sans d'ailleurs se faire grand mal; neuf jours après elle fit une nouvelle chute et elle vit se développer, consécutivement à ce traumatisme relativement si insignifiant, une tuméfaction au niveau de la partie supérieure de la cuisse et à la partie antérieure sans d'ailleurs ressentir aucune douleur notable. Depuis la tuméfaction absolument indolente n'a fait qu'augmenter de

volume et tellement que les parents inquiets ont amené cette enfant à l'hôpital où nous constatons aujourd'hui les faits suivants :

Cette jeune fille est d'assez bonne apparence ; elle a bon appétit, dit n'avoir pas maigri et ne souffre aucunement.

En la découvrant on voit à la partie antéro-interne et supérieure de la cuisse gauche un gonflement considérable comme formé de deux lobes un grand lobe supérieur et un petit lobe inférieur. La peau est intacte partout, nullement changée comme coloration, mais sillonnée de gros vaisseaux veineux bleuâtres. Le gonflement s'étend tout autour de la région de la cuisse, mais bien moins en arrière; à la palpation on trouve en haut une tumeur dure, rénitente par places, comme fluctuante en d'autres, absolument immobile, adhérente au squelette et que l'on sent comme si elle enveloppait absolument le fémur moins en arrière qu'en avant. Le premier lobe, lui, est mobile, situé au milieu des muscles extenseurs qui l'immobilisent par leur contraction.

Il est peut-être moins dur, plus élastique que la grosse tumeur dont il ne semble être qu'un prolongement. Les vaisseaux sont refoulés en dedans où on les sent battre le long de la tumeur ; les articulations de la hanche et du genou paraissent complètement indemnes.

La température locale du côté du néoplasme frappe au toucher comparativement à celle du côté opposé. Le thermomètre accuse un demi-degré de différence.

En mesurant la circonférence des deux membres nous trouvons 41 cent. du côté malade ; 31 cent. du côté sain. La longueur de la tumeur à 19 centimètres.

L'examen des ganglions nous fait découvrir une grosse masse de ganglions élastiques au-dessus de l'arcade crurale et quelques-uns aussi dans la région de l'aine.

L'auscultation et la percussion du thorax de cette jeune fille ne nous ont fourni que des signes absolument négatifs.

Comme la tumeur augmente rapidement et pour ainsi dire à vue d'œil, qu'il n'y a aucun signe de généralisation et que l'état général est relativement satisfaisant, on se décide à pratiquer la désarticulation de la cuisse, le diagnostic porté étant ostéosarcome du fémur périostal, à cause de sa marche, de sa consistance et de son siège.

29 mai. — Désarticulation de la cuisse par le procédé de Farabeuf, après ligature préventive de l'artère et de la veine fémorales et ischémie par la bande d'Esmarch, pour refouler le sang du membre inférieur dans la circulation générale.

La malade n'a guère perdu que 100 grammes de sang.

Temp. après l'opération 36,°5.

Autopsie du membre amputé. — En disséquant les parties qui recouvrent la tumeur, on trouve les muscles de la cuisse distendus, amincis, écartés par le néoplasme. En avant même, le triceps est envahi et montre dans son épaisseur le lobe inferieur mobile et quelques noyaux gros comme des noisettes répandus çà et là. Il y a comme autour une véritable capsule. Le fémur est entouré complètement par une énorme tumeur surtout saillante en avant et en dedans, qui commence au-dessous du col chirurgical et se termine comme en fuseau vers le 1|3 inférieur de l'os. Cette tumeur présente la consistance que nous lui avons reconnue pendant la vie.

Coupe du néoplasme et de l'os sur la ligne médiane et verticale du fémur.

Le corps de l'os traverse la tumeur de haut en bas; le canal médullaire est envahi à travers une érosion du tissu compact; au-dessous de cet envahissement, de l'ostéite condensante qui semble former comme une barrière.

On remarque entre le corps de l'os et le périoste des couches stratifiées osseuses, se continuant antérieurement avec les parties molles du néoplasme, gris rougeâtre, grises, rouges, parsemées de kystes multiples, contenant un liquide séreux et roussâtre.

En arrière, il n'y a que du tissu ossiforme. En avant surtout se trouve toute la portion molle de la tumeur. La coupe des noyaux intra-musculaires est tout à fait analogue à celle de certaines parties du néoplasme.

En somme, c'est bien à un sarcome périostal ayant envahi le canal médullaire que l'on a affaire.

Examen histologique de la tumeur par M. Vignal, répétiteur au Collège de France. — Les grosses masses de la tumeur sont formées par du *sarcome fasciculé pur*, contenant outre les cellules en fuseaux, des myéloplaxes en grand nombre.

Les cavités ne contenaient que des produits de dégénérescence graisseuse mêlés à des globules sanguins décolorés, des éléments lymphatiques et du pigment sanguin. L'os était attaqué par une ostéite raréfiante, qui dans certains points avait considérablement agrandi les canaux de Havers; dans d'autres points, l'ostéite raréfiante avait été remplacée déjà par une ostéite condensante qui avait tellement détruit la place de l'os, qu'il était impossiblé de reconnaître la moindre trace des anciens canaux de Havers et des systèmes concentriques.

Dans les points siégeant à l'angle supérieur et inférieur de la tumeur, on trouvait au-dessous d'un périoste fort épaissi par la prolifération de ses éléments conjonctifs, de nouvelles productions osseuses; à la limite de ces productions et du sarcome proprement dit, il était facile de voir que cette production osseuse n'était pas seulement due à l'irritation que devait avoir subie la couche cellulaire sous-périostée, mais à une ossification des éléments du sarcome, que l'on voyait se ramollir sous l'influence de nouveaux vaisseaux, puis s'infiltrer de sels calcaires. Cette ossification se rapprochait beaucoup de celle que l'on observe dans le tendon des oiseaux.

La moëlle contenait peu de graisse, dans certains points elle ne renfermait que des éléments jeunes.

Dans d'autres, voisins des trous percés par l'ostéite raréfiante dans l'épaisseur de l'os, elle avait subi une transformation conjonctive et se rapprochait par conséquent de la structure des parties périphériques de la tumeur.

Ce sarcome avait certainement pris naissance dans la *couche fibreuse du périoste*; les phénomènes de destruction de la substance compacte de l'os, de transformation de la moëlle, peuvent être considérés comme des phénomènes secondaires.

Le peu de tissu osseux (les 2 angles seulement), que l'on trouve dans ce sarcome en dehors de toutes autres connaissances, indique qu'il a du se développer rapidement.

Note complémentaire. — Actuellement l'enfant peut être considérée comme guérie de son opération. Elle se porte à merveille.

La masse ganglionnaire qui remplissait la fosse iliaque a diminué au point de disparaître presque complètement.

Le ganglion enlevé pendant l'opération a été reconnu comme étant un ganglion inflammatoire.

Obs. IX. — Ostéosarcome ulcéré de l'extrémité inférieure du fémur droit. — Amputation de cuisse au tiers supérieur. — Guérison. (Par M. A. Poncet, chirurgien en chef désigné de l'Hôtel-Dieu de Lyon.)

Blamond Jean, cultivateur, âgé de 15 ans, est entré à l'Hôtel-Dieu (Saint-Philippe, n° 34, service de M. Poncet) le 10 mars 1880.

Cet enfant d'une bonne santé habituelle et chez lequel on ne trouve rien au point de vue de l'hérédité, reçut dans les premiers jours de décembre 1879, il y a par conséquent trois mois, un coup de pied de vache, qui l'atteignit un peu au-dessus du genou droit. Le choc fut assez violent pour que le petit malade ait été repoussé à une certaine distance.

Immédiatement après ce traumatisme, il put encore marcher ; mais le lendemain le genou s'étant tuméfié, il dut garder le repos et le 3e jour il resta couché. Voyant que la tuméfaction persistait toujours, ses parents le conduisirent dans un hôpital voisin ; la marche était encore possible, car ce jour-là l'enfant fit à pied 3 à 4 kilomètres.

Le diagnostic porté fut celui d'arthrite traumatique du genou; on appliqua alors des vésicatoires, puis deux pastilles de potasse.

A la suite de ces applications, la peau déjà très distendue s'ulcéra sur une grande étendue et la tuméfaction, loin de diminuer, prit une marche beaucoup plus rapide. L'enfant resta dans le même hôpital pendant deux mois ; mais son état empirant chaque jour, on le conduisit à l'Hôtel-Dieu de Lyon, où il entra le 10 mars 1880.

A ce moment, on constate sur le membre inférieur droit, au-dessus du genou, une tumeur volumineuse, dépassant en hauteur le tiers inférieur de la cuisse dont elle occupe surtout la face antéro-interne et s'étendant en bas sur les condyles du tibia.

La mensuration donne les résultats suivants :

Côté malade.	Circonf.	0,53 *c.*
Côté sain	—	0,30
Diamètre antéro-postérieur.	Côté malade	0,16
— — —	Côté sain	0,08
Diamètre bilatéral.	Côté malade	0,17
— —	Côté sain	0,09

L'ulcération dont le point de départ ont été les vésicatoires, les pastilles de potasse, a la largeur de la paume de la main.

Sécrétion séro-purulente.

La tumeur, dans la plus grande partie de son étendue, est molasse, dépressible, faussement fluctuante ; elle fait corps avec l'os, dont elle paraît occuper toute l'extrémité inférieure ; au-dessus d'elle le fémur comparé au fémur sain a, par le toucher, son volume normal. Pas d'hypérostose au-dessus. Système veineux superficiel au pourtour de la tumeur, très développé ; on suit les grosses veines jusqu'à la racine du membre.

Pas d'expansion ; pas de souffle.

L'articulation du genou est indemne ; on saisit facilement la rotule avec les doigts et on s'assure de sa mobilité.

L'interligne articulaire se trouve sans peine et le malade exécute sans douleur de petits mouvements ; il peut encore poser le pied sur le sol.

A la région inguinale, dans le triangle de Scarpa, ganglions indurés, formant une masse unique du volume d'un gros œuf de poule aplati. On perçoit également dans la fosse iliaque du même côté, le long des vaisseaux, deux noyaux durs, ganglionnaires, du volume d'un petit œuf.

L'état général du sujet est très bon, l'appétit est conservé, pas de douleurs, aucun signe de généralisation viscérale.

Lorsque M. Poncet prit le service, le 3 avril, la tumeur avait, depuis le 10 mars, pris un accroissement notable ; elle dépassait alors la partie moyenne de la cuisse ; l'enfant dont l'état général n'était plus aussi satisfaisant éprouvait des douleurs spontanées et l'ulcération qui s'était agrandie fournissait une sécrétion ichoreuse abondante, parfois mêlée d'un peu de sang. La tumeur dont on constate presque chaque jour l'accroissement, dépasse le volume d'une tête d'adulte.

Le 5 avril s'était produite une petite hémorrhagie qui s'arrêta d'elle-même ; mais dans la nuit du 6 avril, une nouvelle hémorrhagie en nappe survint, hémorrhagie des plus abondantes qui faillit emporter le malade.

En présence de cette complication, de l'impossibilité d'y parer sérieusement, tenant compte d'autre part des douleurs que le patient éprouvait, M. Poncet, malgré l'état d'anémie profonde où se trouvait alors l'enfant, décida le matin même l'amputation du

membre, et pratiqua cette amputation au 1|3 supérieur, le 7 avril.

Le malade était exsangue, le pouls incomptable, 180 à 190 pulsations par minute, aussi fit-on une anesthésie éthérée incomplète eu égard à l'état de faiblesse du sujet.

L'amputation, le pansement furent faits suivant toutes les règles de la *méthode antiseptique* (méthode de Lister). On chercha la réunion par première intention.

Les jours qui suivirent, le pansement fut fait avec les mêmes précautions, dans une atmosphère phéniquée. Chaque jour, la température ne dépassa pas 38°8. Le 15 avril, la réunion par première intention était complète et le malade fut présenté le 22 du même mois à la Société des sciences médicales où il était venu avec des béquilles.

Dès le lendemain de l'opération, l'état général de l'enfant était devenu meilleur, il mangea avec appétit, et dix jours après, la plaie était complètement cicatrisée. Il avait pris un embonpoint qui le rendait méconnaissable.

Les premiers jours qui suivirent l'amputation, les ganglions de l'aine, de la fosse iliaque diminuèrent notablement.

Le 6 mai. L'enfant qui se lève, se plaint de douleurs, surtout le soir, dans le membre supérieur droit et principalement dans la main.

Le 8. Mêmes douleurs; mais en même temps paralysie incomplète, l'enfant ne peut rien prendre, rien serrer avec la main droite, Le surlendemain, mêmes phénomènes du côté opposé. Paralysie des extenseurs et des fléchisseurs des doigts. Pas de troubles, de la sensibilité, quelques douleurs le soir.

En même temps paralysie complète du membre inférieur gauche qui est à demi-fléchi sur le bassin, reposant sur le lit par sa face externe. Pas de troubles de la sensibilité, point de douleur, bien peu d'œdème.

Le 10 mai. — Paralysie de la vessie qui remonte au-dessus de l'ombilic; on sonde le malade deux fois par jour. Constipation, puis diarrhée. Œdème du scrotum.

20 mai. — L'état du malade s'est peu modifié. Il n'y a point de signes de récidive du côté de la cicatrice.

Quant aux ganglions de l'aine et de la fosse iliaque, leur volume s'est accru; depuis quelques jours, ils sont stationnaires.

La généralisation semble se faire par poussées; il y a des périodes

de halte, d'accalmie pendant lesquelles les accidents paraissent même diminuer.

Anatomie pathologique de la pièce. — Il s'agit d'un sarcome ossifiant ayant son point de départ dans la portion juxta-épiphysaire du fémur droit, là où se fait l'accroissement de l'os.

La tumeur offre des caractères variés suivant les points. Toute l'extrémité inférieure osseuse est envahie; à ce niveau l'os infiltré par le néoplasme est dur, hypérostosé, atteint d'ostéite condensante qui dépasse même les limites de la tumeur, et se traduit par une augmentation d'épaisseur de la substance compacte avec diminution de calibre du canal médullaire. L'hypérostose est, si l'on peut dire, concentrique interne, et non excentrique externe. Au moment de l'amputation, l'os avait été très dur à scier, quoique le trait de scie fut bien au-dessus de la tumeur.

Le cartilage d'accroissement a presque entièrement disparu; quant à l'épiphyse, elle est presque complètement envahie, mais les cartilages diarthrodiau sont absolument indemnes ; ils forment barrière ; la synoviale est soulevée par le néoplasme ; mais l'articulation est libre, il n'y a pas d'arthrite de voisinage.

Quant à la masse végétante, formant tumeur, elle est dans sa plus grande partie, mollasse, presque diffluente, très vascularisée, semée çà et là de kystes sanguins gros comme une petite noisette.

L'examen histologique a montré qu'il s'agissait d'un *sarcome ossifiant* du côté de l'os et *encéphaloïde* en tant que masse faisant saillie, en tant que tumeur des parties molles.

Obs. X. — Fracture du fémur gauche au tiers inférieur. — Ostéosarcome à marche très rapide. — Mort.

X..., âgé de 27 ans, est adressé le 30 avril 1880, à M. A. Poncet (de Lyon), avec le diagnostic d'ostéo-myélite consécutive à une fracture du fémur.

Vers le milieu de janvier 1880, ce jeune homme qui, jusqu'alors avait eu une bonne santé, se casse la cuisse gauche dans un faux mouvement ; son pied avait glissé, en faisant un effort, et il fut dans l'impossibilité de se relever. Le médecin appelé constata une

fracture de l'extrémité inférieure du fémur à des signes non douteux, et plaça le membre dans un appareil inamovible. Vers le 45e jour, le bandage fut enlevé, la consolidation parut suffisante, et on permit au malade de mettre le pied à terre. Pendant cette immobilisation, il n'avait pas éprouvé de douleur dans le membre, mais au dire de la famille, il *accusait depuis quelque temps avant sa fracture des douleurs fugitives* dans la cuisse gauche, qui n'entraînaient aucune claudication et ne l'empêchaient pas de se livrer à ses occupations habituelles.

Le malade ne put s'appuyer sur le pied gauche et fut contraint de garder le lit.

Les semaines qui suivirent, la cuisse augmenta notablement de volume, des douleurs spontanées survinrent et le malade s'affaiblit progressivement.

Croyant à une ostéo-myélite, le médecin fit à la partie antéro-externe de la cuisse une ponction avec une lancette, il ne sortit que du sang.

Lorsque M. Poncet vit le malade, la cuisse gauche avait le volume double de celui de la cuisse droite ; la peau, d'une teinte cireuse était sillonnée de grosses veines dilatées : nulle part de fluctuation, mais un empâtement diffus de toute la cuisse avec œdème de la jambe et du pied correspondant; douleurs très vives, augmentées par un voyage de 80 kilomètres et rendant un examen plus complet impossible. M. Poncet porta le diagnostic d'*ostéosarcome du fémur*. Le malade, qui était très amaigri et dont l'état général était déplorable, succomba le soir même, cinq heures après son arrivée. M. Poncet ne put faire l'autopsie complète, mais il put faire des incisions profondes sur la cuisse malade, reconnut l'existence d'un néoplasme, et l'examen histologique qui fut fait d'un morceau de cette tumeur montra qu'il s'agissait d'un *sarcome encéphaloïde télangiectasique*.

Obs. XI. — Ostéosarcome du genou. — Amputation de la cuisse. — Mort par généralisation (cancer du foie), le moignon étant entièrement cicatricé. (J. Boeckel.)

Mme B..., 25 ans, est atteinte depuis deux ans, d'une tumeur au genou, de la grosseur d'une tête d'adulte. Elle entre à l'hôpital

dans le courant du mois d'août, 1878 pour y subir l'amputation de la cuisse. La tumeur dure, rénitente, a débuté il y a deux ans au niveau du bord supérieur de la rotule; elle s'est accrue lentement pendant six mois, puis a acquis subitement et sans cause appréciable le volume d'une orange. Les mouvements du genou n'étaient pas entravés, et la malade vaquait aux soins de son ménage.

Il y a cinq mois se manifestèrent pour la première fois des douleurs de plus en plus vives s'exaspérant par la marche, et entravant les mouvements du genou. Actuellement la jambe est fléchie à demi sur la cuisse; la tumeur s'étend du tiers inférieur de la cuisse au tiers inférieur de la jambe; elle a envahi l'article, semble faire corps avec lui, et en a aboli les mouvements; ganglions inguinaux engorgés. Amaigrissement considérable. Anémie profonde. Le diagnostic ostéosarcome est évident. Amputation de la cuisse au tiers supérieur. Lister; réunion immédiate; guérison du moignon le 12e jour.

L'état général qui s'était amélioré les premiers jours subit une nouvelle atteinte vers le 15e jour; vomissements, diarrhée, ictère, mort le 24e jour. Autopsie: carcinome du foie. La tumeur était un cysto-sarcome à petites cellules rondes.

Obs. XII. — Ostéosarcome du fémur datant de vingt ans. — Amputation de la cuisse. — Hémorrhagie foudroyante le vingtième jour. (J.Boeckel.)

Roman, de Vienne, entre le 26 avril 1880, au n° 24 de la salle 105, pour une tumeur volumineuse de la cuisse qui réclame le sacrifice du membre.

La tumeur s'est développée il y a plus de 20 ans, sans cause connue sans occasionner de grandes douleurs; elle s'est accrue lentement et a permis au malade de vaquer à ses occupations jusqu'en décembre 1879. A cette époque il appliqua de son propre chef un vésicatoire sur la tumeur qui ne tarda pas à s'ouvrir et donna issue à une sérosité sanieuse. purulente, sans diminuer de volume. Au bout de 8 jours, il s'écoula un liquide fétide, entraînant des grumeaux noirs. Actuellement la tumeur qui siège à l'extrémité inférieure du fémur mesure 68 cent. dans sa plus grande circonférence. Le genou sain n'en mesure que 33; la

moitié supérieure du fémur paraît saine; ganglions inguinaux légèrement engorgés. Le diagnostic d'ostéosarcome est évident.

Le 26. T. s., 38;

Le 25. T. m., 38,6, s. 38,7.

Dans la nuit du 17, frisson violent; T 40 degrés. Le 28, amputation de la cuisse au tiers supérieur, compression digitale, lambeau antéro-externe, Lister, drainage; réunion.

Le 29. T. m. 37, s. 37-7, premier pansement;

L'opéré se trouve bien, dîne de bon appétit.

Le 1er mai, T. m. 37,2, s. 40°, deuxième pansement;

Le 3 mai, T. m. 37,8, s. 39,4, troisième pansement.

A une heure de l'après-midi, hémorrhagie foudroyante, et mort quelques instants après.

Autopsie de la tumeur.— Diagnostic histologique: sarcome médullaire avec cavités de ramollissement à coque osseuse.

La tumeur, du volume d'une tête d'adulte, occupe l'extrémité inférieure du fémur. Cartilage articulaire intact. Au niveau de l'orifice fistuleux décrit plus haut, et situé sur la face externe de la tumeur, on constate une coque osseuse de 8 millim. d'épaisseur formée par les tissus spongieux de nouvelle formation; cette coque englobe la face antérieure de la tumeur; la masse principale est formée de tissu médullaire blanc. Elle envoie des prolongements entre les différents groupes musculaires de la face postérieure du membre. Les tendons sont tendus sur la tumeur et séparés les uns des autres par les prolongements en question. Le paquet vasculaire est durci, la veine fémorale est rétrécie et renferme un thrombus adhérent. L'intérieur de la tumeur présente des cavités remplies d'un liquide trouble, granuleux. Leurs parois sont en voie de dégénérescence graisseuse. Le tissu médullaire se compose d'un amas très serré de cellules volumineuses rondes, avec peu de substance intercellulaire. Il présente la disposition particulière au sarcome. C'est un sarcome central à cellules rondes.

Obs. XIII. — Ostéosarcome de l'extrémité supérieure du fémur. — Généralisation. — Mort. — Communiquée par M. le Dr Terrillon.

A la fin de l'année 1878 (nov.), je fus appelé en consultation par un médecin, pour voir un jeune homme qui était soi-disant atteint de coxalgie. Il présentait les symptômes suivants : gonfle-

ment considérable en forme de gigot à base supérieure, au niveau du grand trochanter qui a atteint un volume triple de celui de la cuisse du côté opposé. Mouvements de l'articulation libres. Varicosités à la surface. Lorsqu'on palpe la tumeur on a la sensation d'une crépitation osseuse très fine; cette tumeur avait débuté il y a trois mois sans traumatisme appréciable; le malade éprouve de violentes douleurs. En faisant l'examen complet , je constatatai, à la partie latérale et supérieure de la tête, du même côté, l'existence d'une tumeur grosse comme la moitié d'une orange, qui à la palpation donnait comme la tumeur de la cuisse la sensation de crépitation osseuse très fine. M. Labbé appelé fit une ponction exploratrice; il en sortit du sang. Très peu de temps après (2 ou 3 jours), le malade fut pris de cécité, les pupilles se dilatèrent, et des phénomènes hémiplégiques apparurent; pendant ce temps la tumeur du crâne augmenta dans une proportion telle qu'elle devint presque aussi grosse que la tête du malade. En même temps la tumeur de la cuisse devient très considérable; la cuisse monstrueuse par suite de l'amaigrissement de la jambe; on croirait avoir affaire à une cuisse d'adulte; malgré cela pas de douleurs, bon sommeil, bon appétit, surdité. L'hémiplégie disparaît pour revenir quelque temps avant la mort. Point de phénomènes épileptiformes. Le malades meurt d'épuisement, août 1879. La mère affirme que la tumeur du crâne datait de trois ou quatre semaines : probablement sarcome périostique. Jamais de fractures, jusqu'au dernier moment il remua la jambe.

Obs. XIV. — Ostéosarcome cystique du fémur. — Désarticulation de la hanche, 1880. (Est encore au service en voie de guérison. (Jules Boeckel.)

Klein (Charles), 35 ans, entra à l'hôpital le 10 avril 1880 pour une tumeur volumineuse de la cuisse droite. En 1874 hydarthrose du genou droit, deux mois après fracture du tiers inférieur du fémur droit. Traité pendant quatre semaines par l'extension continue au moyen de l'appareil de sparadrap.

A partir de ce moment l'extrémité inférieure du fémur resta tuméfiée Chaque fois qu'il subissait un choc il était obligé de s'aliter à cause des douleurs qu'il ressentait dans le membre.

Dans le courant de 1875 il remarqua que l'os augmentait de volume ; il continua néanmoins à exercer sa profession jusqu'en 1875. A cette époque la cuisse avait acquis un volume double de sa congénère.

Etat actuel. — Le membre inférieur droit est le siège d'une tumeur qui s'étend depuis le quart supérieur de la jambe jusqu'au tiers supérieur de la cuisse. Elle est d'une dureté remarquable. Par-ci par-là on sent des noyaux cartilagineux de la grosseur d'une pièce de 5 francs en argent. Elle est globuleuse jusque vers le milieu de la cuisse. Là elle va en diminuant pour se terminer au niveau de la pointe du triangle de Scarpa. La peau qui la recouvre est lisse, tendue, mais non adhérente et sillonnée d'un lacis veineux très développé. Pas de ganglions inguinaux. Elle fait corps avec le squelette de la jambe et de la cuisse. La jambe est dans l'extension. Le malade ne peut pas la fléchir. La plus grande circonférence mesure 87 cent. tandis que la cuisse gauche n'en mesure que 37. Le sujet est un homme robuste, bien portant d'ailleurs. Le développement lent de la tumeur, sa dureté, la présence de plaques osseuses et cartilagineuses, l'absence de ganglions font poser le diagnostic d'enchondrome. L'idée d'ostéo-sarcome se présente aussi à l'esprit.

La tumeur s'étendant trop haut pour permettre l'amputation du membre, on se propose de pratiquer la désarticulation de la cuisse.

Opération le 13 avril 1880. Compression digitale, lambeau antérieur. Trois gros tubes à drainage. Réunion immédiate. Lister.

Après l'opération, le malade qui, malgré la compression digitale a perdu 1,200 grammes de sang, s'affaisse. Dans la journée, il a plusieurs syncopes graves. Champagne frappé. Injections sous-cutanées d'éther sulfurique.

Le 14. Pouls toujours filiforme. Vers 2 heures de l'après-midi, il se réchauffe, son pouls se relève. T. S. 40,4.

Le 15. T. M. 37,9. T. S. 37,4. Premier pansement.

Le 16. T. M. 37,5, T. S. 38,6. Deuxième pansement. Etat général satisfaisant. La réunion paraît assurée. On supprime le tube de l'angle interne de la plaie.

Le 30 avril la température du soir monte subitement à 40°. On constate de l'empâtement au niveau de l'angle interne.

Le 1er mai la température est de 39,2. On ouvre la plaie, il en sort des débris aponévrotiques gangrénés en grande abondance.

Odeur fétide au niveau de la masse des adducteurs ; on tombe dans un foyer rempli de pus louable dans lequel on place un gros drain. A partir de ce jour la température baisse. Pansement antiseptique ouvert d'après les préceptes de Verneuil.

Le 7 mai. T. M. 37,8. T. S. 38,3. La plaie s'est totalement rétrécie, elle bourgeonne dans toute son étendue. On maintient deux gros tubes dans le fond de la cavité cotyloïde. L'état général malgré une eschare se relève, l'appétit diminué revient. Tout fait espérer une guérison prochaine.

Autopsie du membre. — 1° diagnostic histologique : cysto-fibro-sarcome ostéoïde du fémur.

2° Examen microscopique. — La tumeur siège sur les 3|4 inférieurs du fémur. Elle mesure 30 cent. de longueur sur 22 d'épaisseur. Son grand diamètre est parallèle à l'axe du fémur. L'os y fait entièrement défaut. Le cartilage diarthrodial est en grande partie conservé. L'articulation est libre dans les 3|4 de son étendue. Le quart restant est soudé au tibia. La tumeur se compose presque exclusivement de kystes qui atteignent la grosseur du poing. Les parois de ces kystes rappellent par leur structure les synoviales articulaires; les unes sont fortement injectées, rougies, les autres brunâtres : leur contenu se compose d'une sérosité sanguinolente dont la coloration varie du jaune citrin au jaune foncé. La tumeur nettement limitée est entièrement soudée aux parties molles environnantes qu'elle a refoulées de toutes parts. Les cloisons interkystiques se composent d'un tissu connectif dense, serré, riche en cellules au niveau de sa surface libre ; un épithélium à petites cellules en forme la couche la plus superficielle. La partie supérieure de la tumeur est formée par un tissu plus dur, non kystique qui, microscopiquement, est formée de tissu fibreux renfermant des cellules fusiformes et des travées de substance ostéoïde. Les couches les plus superficielles du néoplasme renferment de la substance osseuse bien apparente.

Une note de M. le Dr J. Bœckel datée du 8 juin nous annonce la complète guérison de l'opéré. La plaie est entièrement cicatrisée depuis le 24 mai. Le malade s'est levé le 25 et a marché avec des béquilles le 28. Il a repris de l'embonpoint et des couleurs. Son état général est des plus satisfuisants.

Obs. XV. — Ostéosarcome du tiers inférieur du fémur. — Diagnostic après l'amputation de la cuisse. — Guérison. (M. le Dr J. Bœchel.)

Anna R..., de Strasbourg, 16 ans, vient me consulter dans le courant de janvier pour une affection du genou, en apparence peu sérieuse.

C'est une jeune fille de belle apparence, brune, teint frais et rose. Elle a toujours joui d'une excellente santé, bien qu'issue de parents entachés au plus haut degré de scrofule. La mère est sujette à des engorgements ganglionnaires du cou, de l'aisselle et du coude. Pas de syphilis. Le frère a subi avec succès, au mois d'août dernier, une double extirpation de ganglions inguinaux volumineux. La plus jeune sœur est morte il y a deux ans de phthisie. Sa sœur aînée est fréquemment atteinte de rhumatisme. Elle présente le facies scrofuleux le mieux caractérisé, lèvres épaisses, nez épaté, taies de la cornée, etc.

L'affection qui amène Mlle R... à ma consultation date d'une quinzaine de jours environ. Elle a débuté sans cause connue. Pas de traumatisme antérieur. L'articulation du genou est normale. Il n'y a ni hydarthrose, ni tumeur blanche. Les mouvements sont libres et nullement douloureux. Le tiers inférieur de la cuisse présente un léger empâtement profond. L'os semble augmenté de volume; un point douloureux existe à trois travers de doigt au-dessus du tubercule du troisième adducteur. Apyrexie complète. Pas d'autres symptômes, pas de ganglions inguinaux.

Me basant sur les antécédents énumérés plus haut, je diagnostique une ostéo périostite scrofuleuse plus ou moins chronique et je prescris des badigeonnages de teinture d'iode.

Au bout de quinze jours l'état n'a pas changé, je perds la malade de vue et la crois rétablie, lorsque le 20 mars je la retrouve dans la maison de santé des dames diaconesses.

L'empâtement du tiers inférieur de la cuisse a notablement augmenté. On constate à l'heure actuelle une tumeur de la grosseur des deux pouces, molle, manifestement fluctuante. La peau qui la recouvre est normale. Les douleurs sont vives, térébrantes, les mouvements du genou sont libres. L'articulation elle-même n'a pas subi la moindre modification depuis deux mois. Apyrexie.

Le 20 mars, je pratique pendant l'anesthésie chloroformique

une incision de 10 cent. sur la tumeur. Il s'en écoule 350 gr. de sérosité sanguinolente. Le doigt introduit dans la plaie rencontre une surface osseuse dénudée dans une étendue de 10 cent. Les esquilles détachées flottant librement dans le fond de la plaie, j'en extrais une dizaine ; la plus grande à 4 cent. de long sur 2 de large. Le travail destructif a envahi le tiers inférieur du fémur dans les 3|4 de sa circonférence. Nul doute qu'il n'ait entraîné dans la suite une fracture spontanée de l'os. Les tissus environnants sont indurés, lardacés, les muscles eux-mêmes paraissent dégénérés. 3 tubes de caoutchouc. Pansement de Lister. Le 21, T. m. 37,8. T. s. 39,5. Il est survenu pendant la nuit une hémorrhagie en nappe assez abondante qui a nécessité le tamponnement de la plaie..

Le 22, T. m. 38,9. T. s. 40°. On renouvelle le pansement : odeur infecte d'os carié. Les jours suivants l'état empire. La malade épuisée par une nouvelle hémorrhagie est d'une blancheur de cire. La température oscille entre 39,4 et 40,1 le soir.

Je propose l'amputation de la cuisse comme unique chance de salut ; on l'accepte. Je la pratique le 29 mars. Lambeau antérieur en m'entourant de toutes les précautions recommandées par Lister. Le 5 avril (5e jour), j'enlève les sutures et les drains. T. m. 37,2. T. s. 37,3.

Le 19 avril (20e jour), la malade circule dans les jardins avec des béquilles. Plus tard la cicatrisation est définitive. Se porte à merveille (8 mai). L'autopsie du membre montre les éléments d'un sarcome avec destruction étendue de l'os jusque dans les condyles fémoraux. Cartilages et articulation du genou sains. Pas d'éléments morbides au point de section du fémur. La tumeur était un sarcome fuso-cellulaire.

Obs. XVI. — Sarcome de l'extrémité supérieure du Tibia. — Amputation de cuisse. — Guérison. (Observation due à l'obligeance de M. le professeur Le Fort).

X..., a toujours joui d'une bonne santé, n'a jamais fait de maladie. Dans son enfance elle était sujette aux gourmes. Il y a quatre ans, elle éprouva quelques douleurs dans la jambe droite. Elle remarqua alors une petite grosseur à la partie antérieure et supérieure de cette même jambe. Les douleurs continuant, la malade

alla consulter un médecin qui ordonna des badigeonnages de teinture d'iode et le repos complet.

Elle n'a cessé de marcher que pendant trois semaines, puis a repris son service. Le soir elle remarquait que la cheville enflait un peu. On l'envoya prendre les eaux (Ariège), et on ordonna des douches de vapeur sur la jambe. La malade continue à marcher. Douleurs vives.

A la fin de la première année, la malade vit un médecin à Toulon. Il ordonna : 1° vésicatoire ; 2° puis pointes de feu couvrant toute la partie antérieure de la moitié supérieure de la jambe. La malade resta alors deux mois au lit. Au bout de ce temps grande amélioration. La jambe était moins grosse, moins douloureuse. La malade part pour Orléans et reprend son état sans grande souffrance. Elle continue à se bander la jambe pour éviter l'enflure, et prend de l'huile de foie de morue. Cet état d'amélioration a duré pendant deux ans et demi. Il y a quatre mois, en courant, elle a éprouvé une vive douleur dans la jambe. Elle part pour Toulouse où on lui fait une application de points de feu à la partie interne. Depuis cette époque les douleurs ont été en augmentant et la jambe à grossi constamment.

A son entrée à l'hôpital, le 5 mars, on constate ce qui suit :

La santé de la malade ne semble pas altérée. Embonpoint conservé. Le segment supérieur de la jambe est plus volumineux que de l'autre côté. Les doigts promenés le long de la face interne du tibia perdent cette face au niveau du tiers supérieur, et tout l'os semble se terminer en haut dans une masse volumineuse. Cette masse proémine surtout du côté de la face postérieure et remonte un peu dans le creux poplité. Il est impossible d'imprimer des mouvements à la tumeur, mais la pression montre qu'elle est assez élastique et dépressible, surtout en dedans et en arrière. La palpation n'est pas douloureuse. Les douleurs qu'éprouve la malade sont spontanées, s'accompagnent d'engourdissement et la forcent à changer continuellement la jambe de place.

Du côté du pied, la malade accuse des alternatives de chaleur et de refroidissement et des engourdissements.

La marche est devenue très pénible. La flexion est arrêtée par le volume de la tumeur.

Le 6 avril. — Amputation de la cuisse.

Le 2 mai. — La plaie est presque entièrement fermée. Les douleurs ne sont pas très vives. L'état général est bon.

Application de bandelettes de diachylon.

Guérison.

Examen histologique par M. Quenu, chef du laboratoire de l'Amphithéâtre des Hôpitaux.

Description macroscopique. — Le squelette du genou étant débarrassé des tissus mous environnant, on remarque à la partie postéro-supérieure du tibia et empiétant plutôt sur le côté externe, une tumeur lobulée, grosse comme un poing d'adulte, creusée à sa partie postérieure d'une véritable gouttière dans laquelle reposent l'artère, la veine et le nerf poplité interne.

La tumeur est entourée d'une capsule partout fibreuse, qui se continue en haut avec le périoste de la face postérieure du fémur, et en bas avec celui du tibia et du péroné. Tandis qu'en haut elle atteint l'espace intercondylien, en bas elle s'arrête à quatre travers de doigt au-dessous de l'interligne articulaire. Elle entoure la tête du péroné et a envoyé comme un prolongement qui passe supérieurement entre les deux os et vient faire saillie à la partie antérieure du squelette de la jambe.

L'articulation du genou semble saine au premier abord; la synoviale est peut-être un peu congestionnée, les cartilages articulaires sont sains, excepté en arrière sur le tibia; là ils commencent a être érodés, et l'on voit un petit prolongement de la tumeur pénétrer par dessus eux dans l'article. L'articulation tibio péronière supérieure est absolument détruite; il n'y a plus trace de cartilage articulaire; la tête du péroné est ramollie, l'on pénètre facilement par là dans l'articulation du genou.

L'examen des vaisseaux montre que la veine poplitée est thrombosée. Un caillot remonte jusqu'au niveau de la partie inférieure du fémur.

Une section verticale portant sur le fémur, la tumeur et le tibia nous montre les détails suivants :

La tumeur se continue à plein tissu avec la tête du tibia, qui est presque complètement détruite au niveau de sa partie postérieure; il y a là des fragments osseux qui dessinent encore assez bien par leur ensemble la lame compacte postérieure de l'os qui a

été pénétrée par le néoplasme. De là partent comme des rayons, des travées grisâtres et luisantes qui tranchent sur le tissu rougeâtre de la tumeur. Sa consistance est très élastique; il y a des points manifestes de ramollissement qui présentent une teinte jauuâtre, surtout au centre de la masse; c'est là aussi qu'on trouve des kystes à parois sarcomateuses gros comme une noix, une noisette. Une grosse veine traverse la tumeur et se dirige vers le tissu spongieux de l'os. La coupe du fémur et de la rotule est saine, si ce n'est à la partie inférieure du fémur où le tissu est un peu comme s'il y avait là de l'ostéite au début. Le sarcome paraît bien avoir débuté par le périoste pour envahir ensuite la substance osseuse. Pas de fracture.

Examen microscopique. — Nous avons pris de petits fragments de la tumeur :

1° Au centre même, dans deux ou trois points;

2° A la périphérie;

3° Immédiatement sous la capsule, avec un morceau de capsule;

4° Tout contre l'os;

5° Dans l'extrémité supérieure de l'os;

6° Nous avons fait une coupe comprenant le cartilage articulaire du tibia et le tissu osseux sous-jacent;

7° Nous avons fait une préparation sur l'extrémité inférieure du fémur.

Les derniers fragments ont été décalcifiés par l'acide picrique. Le durcissement a été obtenu d'après la méthode classique, avec la gomme et l'alcool. La coloration a été faite avec divers réactifs.

Avant de pratiquer des coupes, nous avons dissocié un petit fragment de tumeur pris dans le tibia. Nous avons obtenu des cellules possédant les formes les plus variées.

Le plus grand nombre étaient fusiformes, larges, très allongées. Quelques-unes étaient en voie de segmentation.

Nous avons observé un très petit nombre de myéloplaxes munis de huit à quinze noyaux.

Examen des coupes.

Série I. — *A.* Des bandes de tissu fibreux traversent la prépa-

ration dans différents sens ; la moitié de la coupe est occupée par ce même tissu.

Nous avons ainsi deux parties à décrire :

Une fibreuse ;

Une renfermant plus de cellules.

Dans la première, des faisceaux de tissu conjonctif parallèles, tassés les uns contre les autres, sont séparés par des corps fibroplastiques très allongés et aplatis. Là où les faisceaux fibreux sont coupés en travers, les cellules présentent plusieurs prolongements et s'anastomosent entre elles. Presque toutes les cellules sont parsemées de granulations graisseuses groupées autour du noyau qu'elles dissimulent parfois.

Dans cette portion fibreuse, on rencontre quelques vaisseaux de forme irrégulière à parois formées d'une seule couche de cellules plates.

Dans la deuxième partie, moins fibreuse, de la préparation, on trouve des traînées parallèles de longues cellules fusiformes. Chaque cellule a ses faces libres, elle n'est confondue qu'à ses extrémités avec ses voisines, de sorte qu'entre les files des cellules il existe un tissu intermédiaire coloré en rose par le picrocarmin, et vaguement fibrillaire.

Dans un seul point de la préparation il y a un petit ilôt de cellules embryonnaires.

Dans la coupe B, faite sur un point voisin et toujours central de la tumeur, la proportion des cellules est un peu plus grande.

Dans la coupe C, l'élément cellulaire domine, il est représenté par de larges cellules à gros noyaux, occupant en longueur la moitié du champ du microscope (obs. 6, ocul. 1).

A côté il existe un tissu tout différent, composé d'une substance mal colorée, presque amorphe, dans laquelle sont semées des cellules rondes. Les vaisseaux sont un peu plus nombreux.

D'autres portions sont presque entièrement fibreuses.

En résumé, au centre de la tumeur nous observons une structure générale manifestement fibroïde ; bien qu'il soit possible d'y trouver tous les intermédiaires entre le sarcome fasciculé et le fibrome pur, la tendance à l'organisation fibreuse domine.

Partout nous constatons la pauvreté de la tumeur en vaisseaux ; dans tous les points les cellules sont à divers stades de dégénérescence graisseuse.

Série 2. — La préparation est presque uniquement formée de faisceaux de cellules fusiformes orientées dans différents sens ; ces cellules sont extrêmement longues, comme ondulées.

Une partie de la préparation B rappelle les coupes de la série 1.

Série 3. — La coupe comprend la capsule ou membrane d'enveloppe de la tumeur. Cette capsule est constituée par du tissu fibreux d'autant plus serré qu'on se rapproche de la périphérie ; dans les couches profondes, de nombreuses cellules s'insinuent entre les faisceaux.

De la face profonde de la capsule, on voit se détacher obliquement des faisceaux qui pénètrent la tumeur en différents sens.

On peut distinguer deux zones dans cettepréparation :

1° Une zone voisine de la capsule.

2° Une zone éloignée.

La première est très riche en cellules, le tissu conjonctif augmente à mesure qu'on s'éloigne de la périphérie, et forme des petites colonnes coupées transversalement.

La deuxième zone a un aspect tout à fait spécial ; elle est formée de petites colonnes fibreuses, anastomosées, formant comme un système aréolaire dont les mailles sont occupées par une ou deux cellules tantôt rondes, tantôt étoilées ; nous serions tentés de comparer cette disposition à celle que présentent certains ostéoïdes.

Série 4. — Cette partie de la tumeur semble s'être développée dans l'os : elle renferme quelques parcelles d'os en voie de résorption, et la coupe parfaitement circulaire de vaisseaux assez régulièrement espacés, pour rappeler un système de canaux de Havers.

L'arrangement des éléments de nouvelle formation semble s'être fait autour de chaque vaisseau, dont les parois ne sont nullement embryonnaires mais formées de fines fibrilles conjonctives ; on distingue une zône pâle, parsemée de quelques cellules rondes, puis commence un tissu formé de colonnes fibreuses dont l'ordination reproduit la disposition aréolaire de la série 3.

Dans d'autres points, la structure fibreuse des vaisseaux s'accentue, les travées fibreuses de la tumeur ne sont plus séparées que par des ilôts de granulations granulo-graisseuses.

B. La disposition aréolaire est très marquée, ou voit des sortes

de petits cylindres se bifurquer en V et chaque branche va s'anastomoser avec un cylindre voisin. Même structure fibreuse des vaisseaux.

C. Même structure aréolaire, ici les vaisseaux sont très intéresssants à étudier.

On peut les diviser en deux variétés au point de vue de leur structure et au point de vue de la nature du tissu voisin.

Dans la première variété, la paroi du vaisseau est à peine représentée par quelques fines fibrilles connectives. Autour de cette mince paroi, il y a une zone bien régulière, pâle, riche en cellules jeunes; les cellules semblent contenues dans une sorte de fin reticulum, les unes sont allongées, placées bout à bout, les autres sont rondes, munies de gros noyaux, et fortement colorées par les réactifs.

Autour de la zone embryonnaire apparaît avec toutes les transitions, le tissu aréolaire fibreux.

Dans la deuxième variété, les vaisseaux ne sont pas entourés d'une zone embryonnaire, leur calibre est beaucoup plus petit, leurs parois épaisses, fibreuses sont en contact direct avec le tissu fibroïde; ce tissu présente lui-même quelques particularités:

Dans la première variété, les mailles étaient assez larges, les cellules bien visibles; dans cette deuxième variété, les colonnes fibreuses sont serrées les unes contre les autres, les cellules sont en très petite quantité et ont subi une dégénérescence avancée.

Les parcelles d'os ont des bords irréguliers et comme échancrés, le long desquels il n'y a pas de rangées cellulaires, mais simplement des bandes de tissu fibreux.

Série 5. Même disposition aréolaire du tissu morbide. La disposition concentrique des colonnes fibreuses autour d'un vaisseau parfaitement circulaire sur la coupe est très manifeste.

Autour de chaque vaisseau, zone pâle, riche en cellules rondes.

Ces espaces aréolaires sont plus étendus, les faisceaux fibreux plus écartés, les cellules sont très enclavées.

Autour des parcelles de tissu osseux se trouvent des cellules embryonnaires.

Quelques myéloplaxes sont disséminés çà et là.

Série 6. Le cartilage du tibia paraît sain; au-dessous de lui, on rencontre une couche assez épaisse de tissu osseux, dans laquelle

la moelle bien que adipeuse encore, renferme plus d'éléments cellulaires qu'à l'état normal.

Au dessous de cette couche apparaît brusquement un tissu fibroide à colonnes fibreuses contournées, très pauvre en cellules.

Série 7. Coupe du fémur, tissu osseux normal, moelle adipeuse.

Cette longue analyse des préparations nous démontre d'abord combien il était nécessaire de multiplier les coupes et les examens, puisque dans l'étendue de cette tumeur nous avons trouvé toutes les variétés de néoplasmes d'origine conjonctive. Ce n'est qu'en tenant compte de l'importance relative des éléments et de leur évolution que nous arrivons à pouvoir formuler un diagnostic anatomique.

Ce qui nous frappe, c'est la formation d'une certaine quantité de tissu fibreux, et le mode de formation de ce tissu, que nous pouvons surtout saisir tout contre l'os, dans cette portion de la tumeur qui s'est développée aux dépens du tissu osseux. Là, en effet, nous le trouvons à deux âges différents : à l'état jeune, à l'état vieux.

Dans le premier état, les faisceaux sont écartés les uns des autres; les cellules sont douées de vitalité et les vaisseaux (anciens canaux de Havers) à parois minces, presque embryonnaires sont entourés d'une zone pâle, où des cellules jeunes sont comprise dans un fin réticulum. C'est là évidemment, comme sous la capsule, où nous avons aussi mentionné l'existence d'une zone embryonnaire, que s'est fait l'accroissement du néoplasme. Que les cellules rondes que nous observons au bord de la lumière du vaisseau, viennent par diapédèse de ce vaisseau, ou qu'elles se forment sur place, par segmentation, il n'en est pas moins vrai que c'est là seulement que nous les trouvons en quantité notable; puis nous assistons à leur transformation successive en corps fibro-plastiques et en tissu conjonctif.

Tant que les vaisseaux ont une paroi embryonnaire, la zone d'accroissement existe, et tout le territoire qui en dépend est doué de vitalité, les cellules sont bien colorées par les réactifs.

Puis il arrive un moment ou les parois du vaisseau deviennent fibrillaires, la zone pâle diminue, et quand la paroi a acquis une certaine épaisseur, le calibre a diminué et le tissu fibreux voisin s'est modifié : les cellules fusiformes dégénérent, souvent on ne trouve plus à leur place que des amas de granulations graisseuses,

les faisceaux se tassent, se serrent les uns contre les autres, et le tissu aréolaire fait place au tissu dense que nous avons trouvé au centre de la tumeur.

Cette évolution nous fait comprendre la topographie de la tumeur elle nous explique la variété des dispositions observées, elle nous montre aussi la possibilité du ramollissement des néoplasmes en certains points et de la formation de kystes.

Pouvons-nous donner à cette tumeur le nom de sarcome fasciculé? Ce nom ne conviendrait qu'à une portion infime de la tumeur.

La dénomination de sarcome aréolaire ne convient pas davantage ; elle a été trop souvent appliquée à des espèces de tumeurs très différentes. C'est ainsi que dans le sarcome aréolaire, d'après Rindfleich les aréoles contiennent des masses sphériques composées de cellules qu'aucune substance ne relie plus ensemble.

Rindfleich regarde cette forme comme une dégénérescence carcinomateuse du sarcome.

Il ne s'agit pas non plus de sarcome ostéoïde, il n'y a pas ici de calcification.

Le terme conciliant de fibrosarcome s'est appliqué à toutes les tumeurs sarcomateuses où il entrait du tissu fibreux sous une forme quelconque : nous lui préférons pour ce motif la dénomination de *sarcome fibroïde aréolaire*, qui rappelle à la fois la tendance de la tumeur à se transformer en tissu fibreux, et la disposition spéciale qu'y prend ce tissu.

Quant au point de départ, nos préparations nous ont montré suffisamment que si le périoste peut et doit être incriminé, le tissu osseux lui-même n'a pas tardé à prendre une part active à son développement.

En somme c'est là une de ces formes qui touche, presque au fibrome et dont le pronostic, d'après la loi de Ranvier est relativement moins grave.

Obs. XVII. — Ostéosarcome central à cellules rondes de l'extrémité supérieure du tibia. (Observation communiquée obligeamment par M. le professeur Gross, de Nancy.)

Le nommé Ebener (Michel), 45 ans, charron à Ensheïm (Bas-Rhin) entre à l'hôpital civil de Strasbourg le 15 mai 1871. D'une constitution primitivement bonne mais épuisée par les souffrances

et le repos forcé. Il est atteint au genou gauche d'une grosse tumeur dont il fait remonter le début à 5 ans.

A cette époque il se donna accidentellement un coup violent sur la région et à partir de ce moment, Ebener est très affirmatif à ce sujet, survinrent des douleurs qui allèrent toujours en augmentant La marche étant pénible et douloureuse, Ebener fait cinq mois après, une chute dans laquelle il se fracture l'avant-bras et se contusionne violemment le genou qui, à partir de ce jour, augmenta de volume.

Actuellement (15 mai 1871) le genou gauche présente un volume au moins double de celui du côté opposé. Les téguments sont amincis à la partie externe et présentent cinq petites ulcérations, les veines sous-cutanées sont dilatées et très apparentes. En avant la tumeur est amoindrie, d'une consistance cartilaginiforme peu élastique. En arrière dans le creux poplité on sent une tumeur de la grandeur d'une grosse pomme, nettement circonscrite, d'une consistance très dure, osseuse. La tumeur porte sur l'extrémité supérieure du tibia. La dégénérescence ne semble pas dépasser le niveau de l'épine tibiale antérieure. Le fémur semble intact. On reconnaît assez bien des saillies des deux condyles. La rotule se retrouve également mais avec une certaine difficulté à cause de la tension des parties.

Le genou est raide. Impossibilité complète de lui faire exécuter le moindre mouvement. La jambe est légèrement fléchie sur la cuisse. Elle semble en subluxation en arrière, la douleur a disparut depuis plusieurs semaines et ne revient que par la marche. L'état général ne présente rien de particulier à l'examen des organes et des grandes fonctions. Ebener est amaigri et affaibli. Il est pâle et anémique. Il est venu à Strasbourg pour se faire amputer de la cuisse.

A peine entré à l'hôpital, il lui survient un petit anthrax à la nuque qu'on incise le 18 mars, qui le 8 juin se complique d'érysipèle.

Après cessation des accidents, la santé générale d'Ebener s'améliore un peu et le 5 juillet on pratique l'amputation de la cuisse au tiers inférieur : pansement antiseptique. Après plusieurs accidents consécutifs, notamment quelques fusées avec décollement, sur la face postérieure de la cuisse, la cicatrisation s'obtient len-

tement. Vers la mi-août l'opéré descend dans la cour et dans les premiers jours de septembre il rentre chez lui.

Examen du membre amputé. — Dans les téguments un léger épaississement avec tendance à la dégénérescence lardacée. Inflammation chronique et ulcération au côté interne.

L'épiphyse tibiale supérieure est remplacée par une énorme tumeur de 25 cent. de diamètre, formée d'une coque résistante, de consistance cartilagineuse et d'un contenu qui s'échappe rapidement après incision de la tumeur. Le contenu cousiste en une bouillie rouge-brunâtre formée par des globules sanguins plus ou moins altérés et d'innombrables éléments cellulaires globuleux myéloïdes pour la plupart, et dont la majeure partie se trouve atteinte d'un commencement de dégénérescence granulo-graisseuse. A cette masse énorme de cellules globuleuses se trouvent mêlées quelques myéloplaxes.

Après l'écoulement de cette bouillie cellulaire reste une poche mesurant à peu près 20 cent. de diamètre. Elle est située en dehors de l'articulation du genou dans l'épiphyse tibiale dont les plateaux sont complètement détruits et remplacés par la tumeur. La disparition du tibia porte sur la totalité de l'épiphyse jusqu'au niveau de l'insertion du ligament rotulien. La tête du péroné est respectée et simplement déjetée, en dehors.

La rotule et les condyles fémoraux sont sains et repoussés en avant et en haut. L'appareil ligamenteux est intact. Le ligament latéral interne est étalé à la surface de la tumeur. L'articulation est absolument saine. Seulement les cartilages du tibia ne sont plus doublés supérieurement que par une mince lamelle osseuse.

Sur la paroi postérieure de la poche du côté du creux poplité et faisant saillie vers l'extérieur est une tumeur osseuse amoindrie du volume d'un très gros œuf de poule dont l'intérieur présente un tissu osseux spongieux et friable. Le reste de la paroi de la tumeur est composé d'un tissu épais de 1 cent. environ et doublé par places de minces lamelles osseuses, vestiges de l'épiphyse tibiale probablement.

La surface interne de la poche montre quelques végétations friables à côté de quelques restes de tissu osseux friable et érodé.

L'examen histologique de la tumeur vérifié par M. le Dr Bœckel montre une néoplasie sarcomateuse myéloïde. L'examen anatomo-pathologique du membre permet donc de conclure à un ostéo-sarcome central de l'épiphyse supérieure du tibia à cellules rondes.

Obs. XVIII. — Cancer de l'extrémité supérieure du tibia, amputation de la cuisse, etc. — Guérison définitive le 15 janvier. (J. Boekel, Sarcome fibro-plastique.)

Le nommé Joseph S..., 50 ans, entre à l'hôpital civil de Strasbourg, le 10 janvier 1875 ; le tiers supérieur du tibia présente une tuméfaction fusiforme qui a débuté il y a un an, sans cause connue et sans douleur appréciable; l'articulation du genou est normale, tous les mouvements sont libres; température normale. Etat général satisfaisant; on porte le diagnostic d'ostéopériostite chronique, et on se propose d'évider les condyles du tibia. L'opération est pratiquée le 12 janvier, une incision de 6 cent. est faite sur la face interne du tibia; la coque osseuse a disparu, elle est remplacée par un tissu dur, lardacé, criant sous le scalpel, sa cavité médullaire est oblitérée par des tissus analogues, et des masses fongueuses qui se prolongent jusque sous le cartilage articulaire ; celui-ci est perforé en un point et laisse pénétrer la sonde cannelée jusque dans l'intérieur de l'articulation.

Les fongosités examinées au microscope ne laissent pas de doute sur la nature de l'affection, aussi l'amputation de la cuisse est-elle proposée au malade et fixée au 17 janvier; lambeau antérieur; section du fémur à la jonction du tiers inférieur avec le tiers moyen. Ligature des artères avec du catgut; trois sutures métalliques superficielles et sutures intermédiaires au catgut, drainage au catgut, pansement Lister.

Le 18. T. m., 35,6, t. s., 39°;

Le 22. T. m., 37,6, t. s., 38°, premier pasement ;

Le 24. T. m., 37,4, t. s., 35,4, deuxième pansement ;

Réunion parfaite, sauf au niveau du faisceau de catgut. Le 27, (10e jour, le malade se lève pour la première fois); le 1er février il est complètement guéri après le pansement.

Le 10 février, il sort muni d'une jambe de bois, guérison maintenue jusqu'à ce jour.

Nota. — Cette observation, quoique communiquée à la société de chirurgie et à la Revue médicale de l'Est, est apportée ici, le chirurgien ne l'ayant présentée dans les deux cas ci-dessus que par rapport à l'amputation et au pansement de Lister.

Obs. XIX. — Sarcome du tibia fibro-plastique central. (Communiquée par M. le Dr Le Dentu, chirurgien des hôpitaux.)

Le nommé X..., âgé de 67 ans, menuisier, entre à la Pitié le 29 juillet 1865, salle Saint-Gabriel.

Cet homme porte à la jambe gauche une tumeur dont voici les caractères. Elle siège à la partie la plus élevée de la jambe; elle fait en avant une saillie qui peut être évaluée à 0m05 cent. au-dessus du niveau normal. L'examen le plus superficiel, montre qu'elle s'est développée dans l'épaisseur du tibia ; elle se confond avec l'os à ses deux extrémités par une pente régulière, surtout à la partie inférieure. Son grand axe est parallèle à celui du tibia, la courbe de sa face antérieure a une longueur de 0m17 cent. La circonférence de la jambe est de 0m35 cent., un espace de 0m05 cent. sépare la limite supérieure de la tumeur de la surface articulaire du tibia.

La peau présente une teinte légèrement violacée, elle adhère intimement aux parties sous-jacentes : quelques troncs veineux peu volumineux la sillonnent. La surface de la tumeur, loin d'être parfaitement régulière, présente des bosselures nombreuses d'un petit volume, très irrégulièrement distribuées, ce qui lui donne un aspect tomenteux et mamelonné. Parmi ces bosselures les unes présentent une consistance dure, un peu élastique : ce sont surtout celles qui ont des faces abruptes qui s'élèvent pour ainsi dire brusquement au-dessus du niveau des parties voisines. D'autres sont plus étalées, plus arrondies, moins saillantes, et se distinguent encore des premières par une consistance molle, fluctuante dans certains points ; elles cèdent sous les doigts qui les pressent, puis reviennent rapidement à leur niveau normal.

En dedans et en dehors on sent des bosselures analogues, ainsi qu'en arrière sous la couche des muscles de la région postérieure de la jambe ; en ce point cependant, les sensations sont beaucoup moins nettes ; on peut pourtant affirmer que le péroné n'a pas subi d'incurvation. La tumeur n'est pas agitée de pulsations ; on n'y entend pas de bruit de souffle.

On imprime assez facilement à la jambe des mouvements dont le centre siège dans la tumeur, ce qui prouve que déjà le ramollissement est assez avancé. La mensuration permet de constater

un léger raccourcissement du tibia, atteignant à peine 0m,01 : le pied est un peu ramené dans l'adduction. Les vaisseaux ne paraissent pas comprimés. Les battements de la pédieuse se sentent aisément ; il n'y a pas d'œdème dans la partie inférieure de la jambe.

La tumeur est le siège d'élancements douloureux peu intenses, qui n'empêchent le malade ni de marcher, ni de dormir, mais que la fatigue réveille et rend assez pénibles. Pas de douleurs dans les nerfs du pied, pas de fourmillements, ce qui prouve que la compression sur les parties voisines n'est pas très forte.

On ne trouve de tumeur analogue dans aucun autre point du corps ; notons que le malade a une bronchite chronique qui le fatigue. Il a maigri depuis quelque temps, bien que ses fonctions digestives s'accomplissent toujours régulièrement.

Antécédents. — Le malade fait remonter à sept ou huit ans le début de son mal ; il s'est aperçu à cette époque de l'existence d'une grosseur du volume d'une petite noix, occupant la partie supérieure du tibia. Auparavant il avait, dit-il, et cela depuis deux ans, des varices à la même jambe, accompagnées d'élancements dans le mollet et de gonflement du pied le soir. Nous notons ce fait, bien qu'il nous soit difficile d'y trouver quelque relation de cause à effet entre lui et le développement de la tumeur ; celle-ci, à partir de son apparition, se mit à grossir insensiblement sans saccade. Les progrès qu'elle avait fait obligèrent le malade à cesser ses travaux au mois d'octobre 1864, tout autant à cause de la gêne qu'elle portait aux mouvements du membre qu'à cause des douleurs dont la tumeur était le siège ; ces douleurs consistaient surtout en élancements intermittents d'une intensité moyenne. Depuis deux ou trois ans, le malade éprouvait en outre des crampes violentes dans la jambe. La nuit, les souffrances diminuaient ; elles revenaient surtout pendant le jour sous l'influence de la fatigue.

Aucun membre de la famille du malade n'est ou n'a été atteint de maladie de ce genre ; quant à lui, il n'a pas d'antécédents syphilitiques. Fluxion de poitrine il y a vingt ans ; le catarrhe bronchique date peut-être de cette époque.

15 août. — Depuis son entrée à l'hôpital, le malade a pu marcher sans trop de souffrance et se promener dans la cour, mais depuis hier les douleurs ont augmenté considérablement et le forcent à garder le lit.

20 septembre. Nouvelle exaspération depuis cinq jours. Il est

facile de constater par la mobilité latérale de la partie inférieure du tibia sur sa partie supérieure, qu'il s'est produit une fracture; elle paraît être au niveau du point le plus élevé de la tumeur. La crépitation est manifeste ; la palpation est très douloureuse ainsi que les mouvements provoqués. Il est difficile de savoir au juste à quel moment la fracture s'est produite, si c'est pendant la station debout ou simplement dans le lit par suite d'une contraction violente des muscles qui s'insèrent à l'extrémité supérieure du tibia.

M. Tarnier propose au malade l'amputation de la cuisse et fixe au 4 octobre le jour de l'opération ; mais le malade prend une broncho-pneumonie du côté gauche qui oblige à temporiser : la guérison survient au bout d'environ six semaines. Le 7 décembre lon fait l'amputation ; on n'entendait plus à ce moment que quelques râles muqueux à la base du poumon. L'état général était moins bon qu'un mois auparavant ; le malade avait maigri, et ce changement dans sa santé n'était que le contre coup des modifications qui s'étaient produites dans la tumeur. Celle-ci avait grossi, s'était ramollie ; les bosselures étaient moins saillantes et moins dures et dans leur intervalle on sentait une fluctuation beaucoup plus nette. Il était évident que le ramollissement commençait à envahir les couches superficielles ; l'amputation avait été faite d'après la méthode à deux lambeaux antérieur et postérieur.

Le jour même le malade se plaint ; le soir le pouls est un peu accéléré (95 pulsations), des râles sibilants s'entendent dans les deux poumons.

8 décembre. Pouls rapide, respiration anxieuse, mêmes phénomènes à l'auscultation. Potion au kermès (0 gr. 25).

Un vomissement dans la journée ; le soir, pouls intermittent. Une pulsation sur quatre manque très-régulièrement pendant une période assez longue ; puis l'intermittence n'a lieu qu'après la sixième ou septième pulsation, pour revenir ensuite à son rhythme ordinaire. Affaiblissement de la voix ; un peu de délire. Potion opiacée.

9 décembre. Même état. Vésicatoire entre les deux épaules. La mort a lieu le lendemain vers sept heures du matin.

Examen de la pièce. — A l'œil nu, la tumeur présente tout à fait l'aspect de l'encéphaloïde, elle a une coloration blanc jaunâtre un peu terne dans toute son étendue. Le centre est ramolli et converti en une masse pulpeuse qui s'est échppée en partie pendant

la section de la tumeur. Le reste est moins ramolli, mais le doigt s'y enfonce sans peine. La tumeur est limitée extérieurement par le périoste épaissi et bosselé ; le tibia s'arrête brusquement au niveau de la tumeur en haut et en bas. Dans ce dernier point, il est peu mobile parce que l'extrémité supérieure de son fragment inférieur est entourée en partie par la production morbide ; au contraire, le fragment supérieur est tout à fait détaché de la tumeur, et cette disposition rend très bien compte du siège de la mobilité constatée pendant la vie. Au milieu de la tumeur, on constate deux lignes rugueuses au doigt qui représentent la situation et les vestiges de l'os en partie détruit. Au centre de cette masse morbide on ne voit rien qui ressemble à du cartilage; au-dessus et au-dessous de la tumeur le canal médullaire du tibia est rempli d'une grande quantité de graisse. Une substance semblable se voit dans les alvéoles du tissu spongieux des épiphyses.

Parties voisines. — Les muscles sont refoulés tout autour de la tumeur; celle-ci se trouve en contact direct avec la peau par sa partie antérieure ; des adhérences assez serrées l'unissent à cette membrane.

Les vaisseaux ne sont oblitérés en aucun point; on y remarque seulement des plaques athéromateuses et calcaires dans toute leur étendue. Ils sont seulement refoulés en avant et en arrière avec les parties voisines.

Examen microscopique. — Au microscope, M. Ranvier a constaté une hypergénèse des éléments normaux de la moelle, c'est-à-dire des médullocèles, des myélopiaxes et des éléments fibro-plastiques. Ce sont ces derniers qui prédominent, de sorte que malgré le grand nombre des autres éléments qui fait de cette tumeur une tumeur composée, on peut la considérer surtout comme de nature fibro-plastique. Une grande quantité de graisse se voit en même temps que ces éléments tantôt libre, tantôt dans leur intérieur. Du tissu conjonctif se montre à la périphérie, là où existe le périoste hypertrophié.

Autopsie: L'autopsie a montré que la mort avait été causée par une bronchite générale accompagnée d'une forte congestion pulmonaire. Les poumons étaient rouge lie de vin, peu crépitants, engoués en un mot ; les bronches renfermaient une grande quantité de mucosités spumeuses et purulentes.

Obs. XX. — Ostéosarcome de l'extrémité supérieure du péroné. — Amputation de la cuisse. — Guérison. (J. Boekel.)

Isidore Heiserer, 15 ans, entre dans mon service le 18 octobre 1878 pour une tumeur de l'extrémité supérieure du péroné. Elle est fusiforme, sa grosse extrémité est dirigée vers le genou où elle mesure 26 centimètres de tour. Elle s'étend jusqu'à mi-jambe. Sa consistance est dure, rénitente, elle est adhérente aux parties profondes; la peau qui la recouvre est souple, normale, non adhérente Pas de fluctuation, genou libre. Son début remonte à six mois, il a été insidieux. Ce n'est que depuis trois mois que la tumeur a acquis le volume qu'elle présente aujourd'hui. Le siège paraît être la tête du péroné. Ne croyant pas à la possibilité d'extirper le néoplasme qu'on suppose être un sarcome, sans intéresser l'articulation du genou, ne pouvant d'ailleurs préciser ses limites supérieures d'une manière exacte, je propose l'amputation qui est acceptée. Elle est pratiquée par mon interne le Dr Müller le 25 octobre 1878. Pansement de Lister. Guérison le 25 novembre. Maintenue jusqu'à ce jour 7 mai 1880.

L'autopsie confirme le diagnostic et montre l'infiltration des éléments sarcomateux étendus dans le canal médullaire du péroné jusque vers son 1[3 inférieur. Genou sain. C'est un sarcome central à petites cellules.

On aurait peut-être pu pratiquer simplement l'extirpation de la tumeur et se mettre à l'abri de la récidive en reséquant le péroné dans toute sa longueur, mais il aurait fallu pour cela reconnaître les limites du mal, ce qui à première vue et à l'œil eût présenté les plus grandes difficultés pour ne pas dire plus.

Obs. XXI. — Ostéosarcome à petites cellules. — Encéphaloïde du pied. (Observation personnelle.)

X..., 22 ans, entre à l'hôpital le 29 mai 1875 salle Sainte-Jeanne service de M. Tillaux.

Il y a quatre mois elle ressentit des douleurs dans le pied droit. On la traita pour du rhumatisme c'est alors que l'on vit paraître une tumeur qui depuis a augmenté assez rapidement. Il n'y a pas d'antécédents notables.

Etat actuel. 31 mai. L'état général n'a subi aucun trouble, la malade est seulement un peu amaigrie. Sur le bord externe du pied droit on remarque une tumeur diffuse, donnant une sensation de fausse fluctuation. Elle est bleuâtre, aspect dû à la présence de nombreuses veines sous-cutanées qui sont très développées. La tumeur s'étend à la plante du pied et à la face dorsale. Par le toucher on peut percevoir des battements. Pas de souffle. La tumeur est douloureuse à la pression surtout au niveau de laplante du pied. Douleurs spontanées.

Les ganglions inguinaux verticaux sont plus durs et plus gros que ceux du côté gauche. Pertes utérines et douleurs. *Cancer de lutérus.*

Diagnostic: Fongus hématode des os du pied.

Le 4 juin. La tumeur augmente rapidement.

Le 5 août. Le sarcome augmente d'une façon colossale. C'est maintenant une grosse tumeur molle, presque fluctuante qui n'est plus pulsatile. Les ganglions cruraux sont engorgés. Pertes utérines. Douleurs très fortes. Cachexie, la fluctuation se transmet du dos du pied à la plante. Il n'y a plus de cunéiformes.

Le 30 octobre. La tumeur augmente sans cesse. Elle a aujourd'hui le volume d'une tête de fœtus. Elle est sur le point de se rompre. La cachexie augmente.

Le 18 novembre. La tumeur s'est ulcérée il y a une quinzaine de jours, il y eut alors une légère hémorrhagie.

Le 2 décembre. Mort à midi.

Le 4. Autopsie. — Examen du pied. La tumeur ulcérée laisse écouler une masse encéphaloïde ramollie ressemblant à de la bouillie cérébrale. On détache du pied la tumeur qui présente le volume d'une tête de fœtus comme je l'ai dit plus haut. Les cunéiformes et le cuboïde sont détruits. Il n'en reste qu'un fragment mou. L'extrémité postérieure des métatarsiens est également détruite, l'extrémité antérieure est saine.

Le calcanéum, l'astragale et l'épiphyse du tibia et du péroné sont envahis par la dégénérescence et le couteau s'y enfonce sans difficulté. Les cartilages sont intacts. La veine saphéne interne est remplie de caillots jusqu'au niveau du genou à peu près. Il en est de même de la veine fémorale dont les parois sont épaissies. On ne voit pas de lymphatiques bosselés et noueux. Ganglions inguinaux et cruraux envahis par le néoplasme. Les ganglions iliaques ont également subi la dégénérescence morbide. Les parois

du corps de l'utérus sont occupées par un cancer encéphaloïde, qui s'est rompu dans la cavité, les ganglions utérins sont engorgés ainsi que les ganglions lombo-aortiques; l'on en remarque deux ou trois gros comme des œufs de poule.

Veines iliaques intactes.

Rien dans l'estomac, le foie, les poumons, le cœur, les reins. Dégénérescence graisseuse du foie et des reins, ils sont également anémiés. A l'examen histologique : Sarcome encéphaloïde des os du pied, de l'utérus et des ganglions.

Obs. XII. — Ostéosarcome du calcanéum. — Amputation de la jambe. — Sarcome de l'aine. — Extirpation. — Mort par généralisation au bout de six mois. (Jules Boekel.)

Basdelocque (Michel), 38 ans, est atteint depuis trois ans d'une ulcération de la plante du pied au niveau du calcanéum. Ganglions inguinaux engorgés. Le diagnostic d'ostéosarcome a été posé peu après le début de l'affection. L'amputation plusieurs fois proposée n'a jamais été acceptée. Après une hémorrhagie grave survenue spontanément le malade se décide à entrer à l'hôpital (octobre 1876).

Etat actuel. — Anémie profonde, amaigrissement. La région de la plante du pied, à partir de l'extrémité postérieure du calcanéum jusque vers la tête des métatarsiens, est le siège d'une tumeur du volume d'un poing d'adulte qui présente sur sa partie la plus saillante une ulcération de la largeur d'une pièce de 5 fr. en argent. Elle s'étend jusqu'au centre du calcanéum. Avec le stylet on tombe sur des parties osseuses dénudées. Les tissus ambiants sont infiltrés, œdématiés. Articulation tibio-tarsienne ankylosée. Pied étendu sur la jambe, en position du pied équin. Ganglions inguinaux engorgés. Douleurs lancinantes dans toute la jambe.

Amputation de la jambe au lieu d'élection. Réunion partielle de la manchette et pansement à ciel ouvert. Guérison du moignon au bout de deux mois (25 janvier 1877). Le 8 février, extirpation des ganglions de l'aine qui ont notablement augmenté de volume depuis la première opération. Cicatrisation au bout de six semaines.

Autopsie du membre. — Toute la face plantaire du calcanéum a disparu, l'intérieur de l'os est rempli par une masse morbide qui

présente au microscope tous les caractères du sarcome myélogène à petites cellules rondes.

Les ganglions de l'aine présentent également la dégénérescence sarcomateuse. Au bout de trois mois le malade prend un ictère intense, meurt de cachexie. A l'autopsie, noyaux cancéreux dans le foie et le pylore.

INDEX BIBLIOGRAPHIQUE

N. B. — Ne contient que les traités, thèses et mémoires importants sur la question.

1735. — J. L. Petit. Œuvres chirurgicales, 3e édition, t. I, p. 353.

1740. — Heister. Dissertatio de osseis tumoribus.

1751. — Duverney. Traité des maladies des os (exostose), t. II, p. 491,

1803. — Richerand. Leçons du citoyen Boyer sur les maladies des os, t. I, p. 368.

1805. — Lassus. Pathologie chirurgicale, t. I, p. 489.

1818. — Brodie. Path. and surg. obs. on the diseases of the joints, 5e édition, p. 275.

1819. — Boyer. Ostéosarcome. Dictionnaire en 60 vol., t. XXXVIII. p. 499.

1822. — Dietel. De ostéostéatomate, Dissert. inaug. Leipzig.

1826. — Breschet. Plusieurs cas de sarcomes vasculaires, t. II, p. 142, Répertoire d'anatomie et de physiologie.

1832. — Lobstein. Anat. path. du spina-ventosa, t. II, p. 122.

1837. — Ast. Cooper, Œuvres chirurgicales (traduction française). Exostoses fongueuses.

1838. — J. Muller. Uber den feineren Bau der Geschwulste. Berlin.

1839. — Dupuytren. Leçons orales. t. II, p. 238, t. III, p. 225.

1829. — Stansky. Du ramolissement des os en général, thèse de doctorat. Paris.

1840. — A. Bérard. Ostéosarcome, spina-ventosa, Dictionnaire en 20 volumes, vol. XXII, p. 503.

1843. — Muller. Ueber ossificirende Schwamme oder osteoidgeschwulste, Arch. fur Anat. und Phys., p. 396.

1845. — Boyer. Traité des maladies chirurgicales, 5e édit., t. III, p. 479.

1845. — Lebert. Physiol. pathol., t. II, p. 120. Paris.

1847. — Nélaton, Traité de pathologie chirurgicale, t. II, p. 23 et suiv.

1847. — Malgaigne. Traité des fractures ; des fractures cancéreuses, p. 15.

1849. — Ch. Robin. Comptes rendus de la Société de biologie, p. 119.

1849. — Stanley. A treat. on diseases of the bones. London.

1851. — Aug. Bérard et Denonvilliers, Compendium de chirurgie, t. II, p. 335.

1851. — Stanski. Recherches sur les maladies des os désignées sous le nom d'ostéomalacie, Mémoire. Paris.
1851. — Lebert. Cancer du tissu osseux, Traité des maladies cancéreuses. p. 711.
1853. — Pajet. Lectures on surgical path., vol. II, p 151. London.
1854. — Virchow. Handbuch der speciellen Path. und Therapie, t. I, p. 347.
1854. — Roux. Quarante années de pratique chirurgicale, t. II, p. 436.
1855. — Rokitansky Lehrbuch der pathologischen Anatomie, t. I, p. 91.
1855. — Gerdy. Traité des maladies des organes du mouvement p. 291 et 305.
1856. — Ollier. Recherches anatomo-pathologiques sur la structure des tumeurs cancéreuses, thèse de Montpellier, nº 45.
1856. — Bristowe. — Du mode de formation des kystes dans les néoplasmes, Trans. of the Pathol. Society of London, vol. VII, p. 378.
1857. — Bouisson. Tumeurs pulsatiles des os, thèse de Paris.
1857. — H. Gray, Des tumeurs myéloïdes et myélo-kystiques du tissu osseux, Archives de médecine, 5e série, t. IX, et Medico chirurg. transactions, vol. XXXIX.
1857. — Lebert. Des productions fibro-plastiques, Traité d'anatomie pathologique spéciale et générale, tome I, p. 177.
1858. — R. Volkmann, Bemerkungen uber einige von Krebs zu trennende Geschwulste. Halle.
1859. — Eames. Mémoire sur le diagnostic différentiel du sarcome épiphysaire et des tumeurs blanches, Boston med. and surg. journal, t. LIX, p. 452.
1859. — Broca. Rapport sur deux cas de tumeurs myéloides, Bull. Soc. chirurgie, t. X, p. 390.
1860. — Eug. Nélaton. Tumeurs à myéloplaxes, thèse de Paris.
1860. — Sistach. Note sur le diagnostic différentiel du cancer des os et des tumeurs sanguines, Gaz. méd. de Paris, nº 52.
1861. — Senftleben. Ueber Fibroide und Sarcome, in chirurg. und pathol. Beziehung. Archiv fur Klin. Chirurgie von Langenbeck.
1862. — Holmes. A system of surgery, vol. III. London.
1862. — Morestin. Sarcomes des os, thèse de Paris.
1863. — Gentilhomme. Tumeurs pulsatiles des os, thèse de Paris.
1863. — Förster. Ueber die Osteomalacie bei Krebs Handbuch der Pathol. anat., Band II.
1864. — Richet. Recherches sur les tumeurs vasculaires des os, dites

tumeurs fongueuses sanguines des os ou anévrysmes des os, Archives générales de médecine, déc. 1864, janv. et février 1865.

1865. — Gurlt. Handbuch der Lehre von den Knochenbruchen. Berlin.

1865. — Ch. Robin. Pathologie de la moelle osseuse, Gazette médicale, 1865, p. 67, 105.

1865. — Volkmann. Considérations sur les tumeurs osseuses en général, Pathol. Pitha et Billroth, Band II, II Abtheilung, I Lieferung, p. 439.

1865. — Carrera Les tumeurs fibro-plastiques, thèse de Paris.

1865. — Lücke. Tumeurs en général, Band II, I Abtheilung, II Heft, p. 195 et suiv., Handbuch der Allgemeinen chirurgie von Pitha et Billroth.

1866. — Després. Diagnostic des tumeurs, p. 131, 151.

1866. — Lücke. Ueber Geschwülste mit hyaliner Degeneration, Archives d'anatomie pathologique de R. Virchow, t. XXXV, p. 580.

1867. — Richard. Des tumeurs myéloïdes, thèse de Strasbourg.

1868. — Moutet. Des anévrysmes des os, Montpellier médical, juin.

1869. — Virchow. Pathologie des tumeurs, trad. franç., t. II, p. 284.

1869. — F. Rey. Recherches physiologiques et cliniques sur la généralisation ou cancer et du sarcome. Thèse Paris.

1869. — Gromier. Du sarcome primitif des os, Lyon médical, n° 12.

1869. — Cornil et Ranvier. Tumeurs des os, Manuel d'histologie pathologique, t. I, 2e partie, p. 374 et suiv.

1869. — Billroth. Ueber Alveoläre sarcome. Archiv fur klinische chirurgie. Langenbech, p. 230.

1870. — J. Pajet et Moore. Fibro-cellular tumors, fibro-cystic tumors and myeloid tumors, in a system of surgery by Th. Holmes, 2e édit., vol. I, p. 522, 528, 135.

1870. — Pujo. Des tumeurs primitives des os, thèse de Montpellier.

1871. — Humbert Mollière. Des embolies osseuses, Th. Montpellier,

1872. — Follin et S. Duplay. Traité de pathologie externe, Tumeur des os, t, II p. 687.

1872. — Kölliker. Die Verbreitung und Bedeutung der viel kernigen Zellen der Knochen und Zähne. (Verhandlungen der Wurtz. physik med. Gesselschhafft, t. II, p. 4.

1873. — Ch. Loven. Ueber die physiologische Knochen resorption, Verhandlung der Wurzb. phys. med. Gesellschafft, t. IV.

1873. — Rindfleisch. Traité d'histologie pathologique, traduction française, art. Sarcomes des os, p. 620.

1874. — Billroth. Pathologie chirurgicale générale, p. 610.

1874. — Leques. Tumeurs de l'extrémité supérieure du tibia, thèse de Paris.
1874. — V. Rustisky. Untersuchungen uber Knocher resorption und Riezenzellen. Virchow's Archiv, t. LIX, p. 202.
1874. — Kölliker. Knochen resorption und interstitielles knochen wachsthum. Verhandl. der med. phys. Gessellschafft. Wurtzbourg, t. V.
1875. — Boischox. Fractures spontanées dans le cancer des os, thèse de Paris.
1875. — Tillaux. Rapport sur le mémoire de Gilette, Bulletins de la Société de chirurgie, p. 753.
1875. — Lancereaux. Traité d'anatomie pathologique générale, t. I, p. 372.
1875. — Carl Sudhoff. Carcinome multiple primitif, thèse Erlangen.
1875. — Verneuil et Marchand. Néoplasmes de la moelle des os, tumeurs myloïdes, dans Dictionnaire encyclopéd. des sciences médicales, t. IX, 2e série, p. 20.
1876. — Leboucq. Recherches sur le développement des vaisseaux et des globules sanguins dans les tissus normaux et pathologiques. Gand.
1876. — Vallery. Tumeurs fibro-plastiques, thèse de Paris.
1876. — Gillette. Du diagnostic de l'ostéosarcome articulaire et péri-articulaire, Bull. de la Soc. de chirurg., nouvelle série, t. II, p. 127.
1876. — Chauvel. Du traitement de l'ostéosarcome des membres, Gazette hebdomadaire, p. 823.
1877. — Poinsot. Mémoire sur l'ostéosarcome des membres.
1877. — Jamain et Terrier. Tumeurs des os, Manuel de pathologie externe, t. I, p. 772 et suivantes.
1877. — Ledentu. Sarcomes des os multiples d'emblée, Union médicale, 13, 20, 21.
1877. — C. Weil. Sarcoma hæmorrhagicum, Canstatt's Jahrbericht, t. I, p. 278.
1877. — Terrier. Rapport sur le mémoire de Poinsot, Bulletins de la Société de chirurgie de Paris, p. 209.
1878. — Huberty. De la fragilité des os chez les cancéreux, thèse de Bonn.
1878. — Malassez et Monod. Sur les tumeurs à myéloplaxes (sarcomes angioplastiques), Archives de physiologie.
1878. — Walsdorf. Chondromes malins des os, Thèse de Paris.
1879. — S. W. Gross. Sarcome of the long bones, based upon a study of one hundred and sixty five cases, American journal of the medical sciences, p. 17, 338.

1879. — Laborde. Ostéosarcome de l'humérus, thèse de Paris.
1879. — Chibrac. Fractures spontanées, thèse de Paris.
1879. — Borel. Fractures pathologigues, thèse de Paris,
1879. — Bourras. Pronostic des fractures chez les cancéreux, thèse de Paris.
1880. — Colson. Des formations kystiques dans les tumeurs sarco mateuses, thèse de Paris, 1880, n° 39.
1880. — Enninger. Ueber knochen percussion, Inaugural dissertation. Strasbourg.
1880. Rousseau. Revue critique sur le sarcome des os longs. Arch. générales de médecine, mars, p. 330.

TABLE DES MATIÈRES.

Pages.

CHAPITRE PREMIER. Introduction. — Définition, limites et division du sujet..... 5
II. — Historique..... 8
III. — Anatomie pathologique et évolution des ostéosarcomes des membres..... 14
Description anatomique et histologique. Classification..... 25
Du sarcome à cellules géantes ou tumeurs à myéloplaxes..... 30
Du sarcome central à cellules fusiformes..... 46
Du sarcome central à cellules rondes..... 50
Du sarcome périostal à cellules fusiformes..... 56
Du sarcome périostal à cellules rondes..... 58
Du sarcome périostal ostéoïde..... 60
De l'état des articulations dans l'ostéosarcome des membres..... 66
Des fractures spontanées..... 73
De l'infection et de la généralisation..... 79
IV. — Etiologie..... 91
V. — Symptomatologie..... 100
1re période..... 105
2e période..... 120
Marche et durée..... 133
VI. — Diagnostic..... 137
Diagnostic des ostéosarcomes en général..... 139
Diagnostic du siège..... 164
Diagnostic d'avec les autres néoplasmes qui peuvent les simuler et des variétés entre elles..... 167
VII. — Pronostic..... 177
VIII. — Traitement des ostéosarcomes des membres..... 191
IX. — Observations inédites..... 211
X. — Index bibliographique..... 262
XI. — Table des matières..... 267
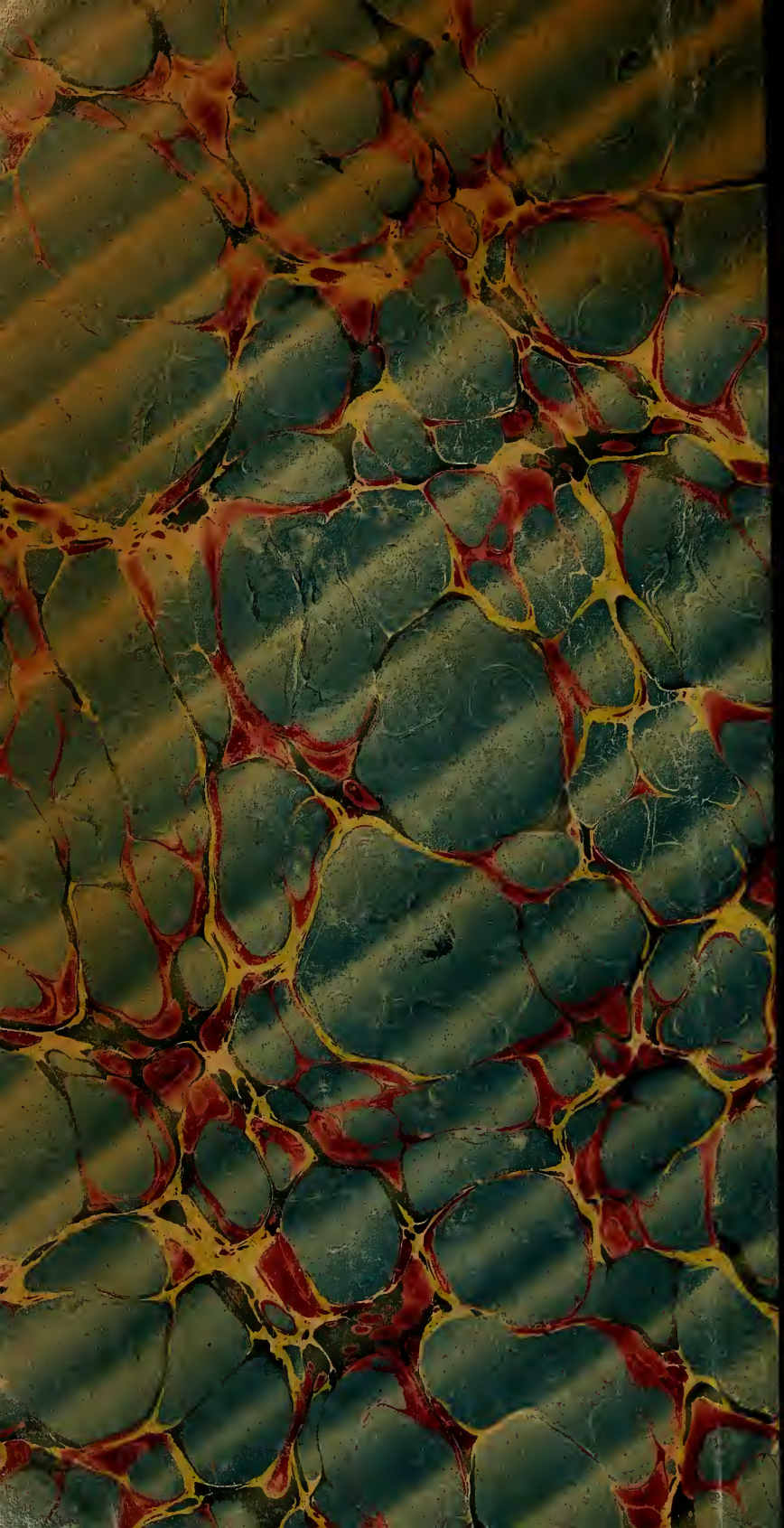
A. Parent, imprimeur de la Faculté de Médecine, rue M.-le-Prince, 31.